

Mieloma múltiple

Multiple myeloma

Leonardo Enciso¹, María Veneranda Quintero²

¹ Grupo Hematología, Universidad Nacional de Colombia, Bogotá, D.C., Colombia

² Grupo Hematología Especial, Instituto Nacional de Cancerología, Bogotá, D.C., Colombia

Se presentan los hallazgos clínicos, morfológicos e inmunológicos de una paciente de 43 años, remitida al Instituto Nacional de Cancerología (INC) por una fractura patológica. El cuadro clínico comenzó un año antes con la aparición de una masa de crecimiento progresivo en la región occipital derecha, cuyo estudio histológico demostró una neoplasia de células plasmáticas (plasmocitoma). Los estudios de laboratorio permitieron encontrar un pico monoclonal y compromiso de la médula ósea por más de 10% de plasmocitos de aspecto tumoral, hipercalcemia y deterioro de la función renal. Se hizo el diagnóstico de mieloma múltiple, por lo cual se inició tratamiento con melfalán y prednisona.

La enfermedad progresó, aparecieron masas orbitarias bilaterales y persistió la alteración metabólica. La paciente requirió hospitalización y presentó, durante este periodo y de manera espontánea, crepitación, deformidad y dolor intenso en el tercio medio del muslo izquierdo. Se practicaron estudios de imagenología que demostraron una fractura patológica en el tercio medio del fémur; entre los estudios paraclínicos para la estadificación se incluyó el extendido de sangre periférica que demostró el fenómeno de Rouleaux (**figura 1**); en el aspirado de médula ósea se observó 96% de plasmocitos de aspecto tumoral y mínima hematopoyesis residual (**figuras 2 y 3**), y la biopsia de tejido óseo femoral evidenció infiltración tumoral (**figura 4**). También, se practicó una citometría de flujo que documentó una población tumoral con características inmunológicas y contenido de ADN compatibles con mieloma múltiple (**figura 5**).

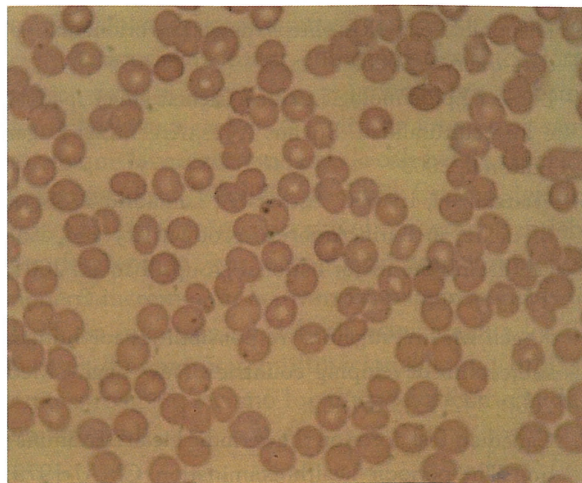


Figura 1. Extendido de sangre periférica en el que se muestra el fenómeno de Rouleaux asociado a paraproteinemia.

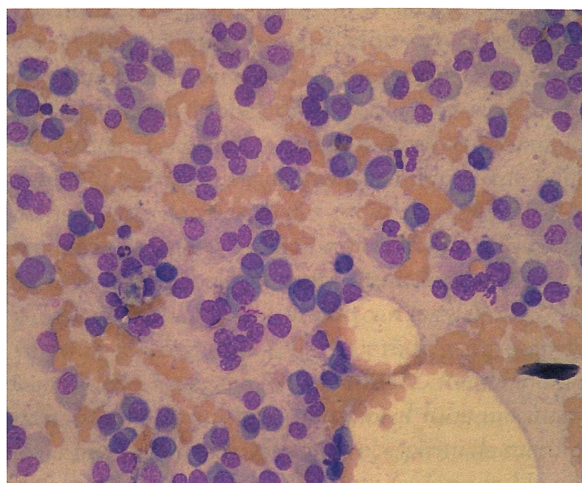


Figura 2. Aspirado de médula ósea con plasmocitos de aspecto tumoral, Wright, 40X.

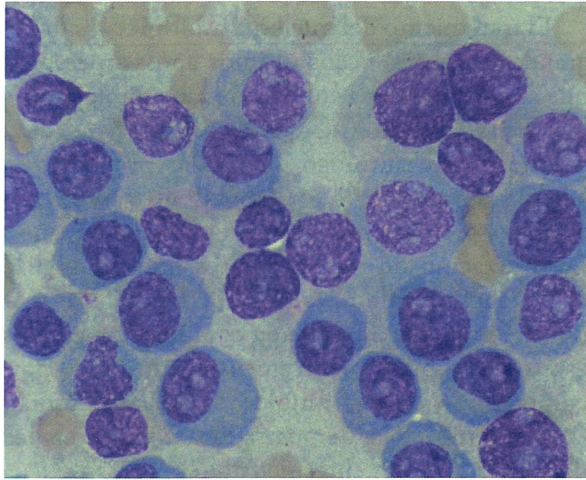


Figura 3. Aspirado de médula ósea, infiltración difusa por plasmocitos de aspecto tumoral, Wright, 100X.

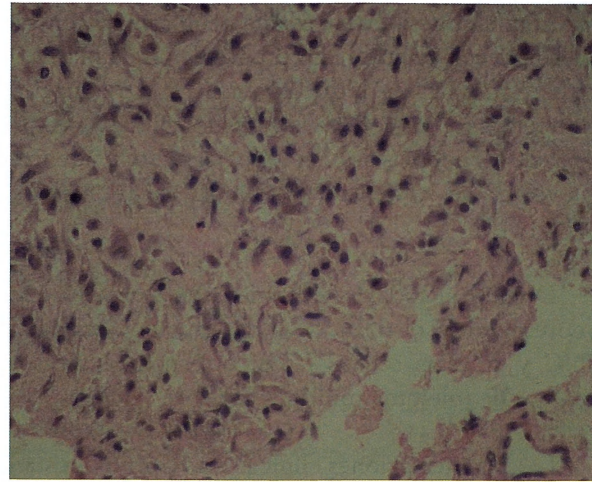


Figura 4. Biopsia del fémur izquierdo en el sitio de la fractura en la que se observa infiltración por plasmocitos de aspecto tumoral, Giemsa, 40X.

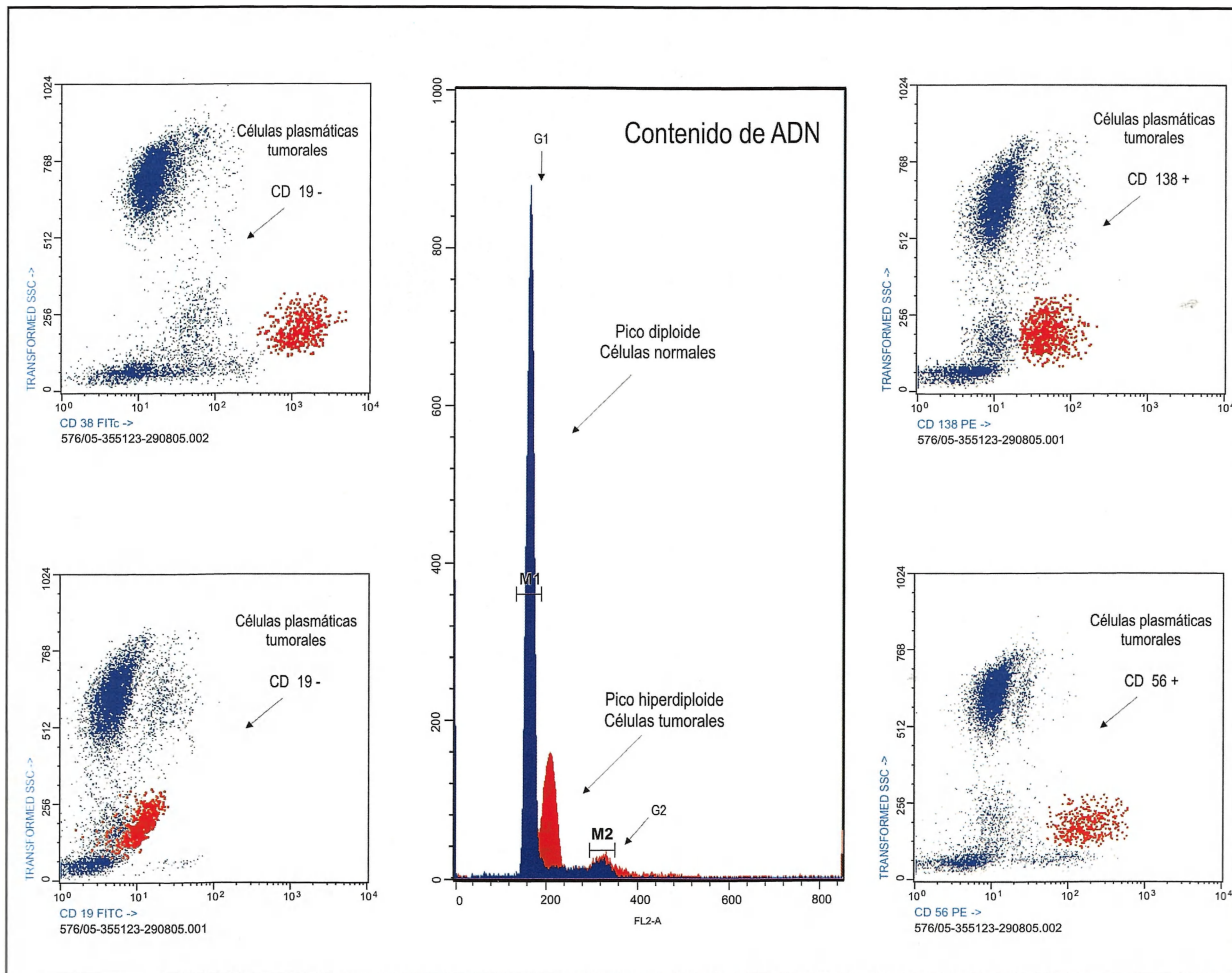


Figura 5. Citometría de flujo compatible con mieloma múltiple.

El mieloma múltiple es una neoplasia de células plasmáticas que cursa con proliferación de plasmocitos tumorales en la médula ósea, hipergamaglobulinemia y daño de órgano blanco. Representa el 15% de las neoplasias hematológicas y su incidencia ha venido en aumento constante en los últimos 30 años (1).

Durante el 2002, las enfermedades hematológicas representaron el 6,9% de todas las neoplasias del INC, y de éstas, sólo el 7,5% correspondió a casos nuevos de mieloma múltiple (2).

Las manifestaciones clínicas más comunes están relacionadas con el daño de órgano blanco que se manifiesta en forma de anemia, dolor óseo y fracturas patológicas. Suelen encontrarse otras expresiones derivadas de la hipercalcemia o asociadas a la insuficiencia renal (3,4). El hallazgo de más de 30 g por litro de proteína monoclonal, más de 10% de plasmocitos en la médula ósea y el compromiso de dos órganos blancos en un año, manifestado por hipercalcemia, daño renal, anemia, lesiones óseas, manifestaciones derivadas de hiperviscosidad e infecciones bacterianas recurrentes, son considerados criterios para el diagnóstico de la enfermedad (1).

El inmunofenotipo de las células tumorales del mieloma múltiple es complejo; en general, son CD45 negativas, y CD38 y CD138 positivas. El CD19 y el CD20 se expresan en el 15% de los casos, aproximadamente, y la expresión del CD56 es positiva hasta en 80% de los sujetos; la ausencia de este hallazgo se ha relacionado con un comportamiento clínico más agresivo. El índice de marcación permite la valoración de la tasa de crecimiento; el mieloma múltiple es un tumor con una baja fracción de proliferación.

La estadificación de los pacientes con mieloma múltiple se ha realizado tradicionalmente según la clasificación propuesta por Durie y Salmon (4). El sistema de estadificación recientemente propuesto por el *International Staging System*(3) divide los pacientes en tres grupos de riesgo con base en los niveles de 2-microglobulina y de albúmina. La supervivencia global es de 62 meses para los pacientes en estadio temprano y de 29 meses para los pacientes en el estadio más avanzado (3).

El tratamiento del mieloma múltiple ha sufrido grandes cambios en los últimos años: a pesar de que se considera una enfermedad incurable, la utilización de la quimioterapia de altas dosis seguida del trasplante autólogo de células progenitoras es considerada, en la actualidad, el tratamiento estándar para los pacientes menores de 55 años. La utilización de medicamentos que inhiben la angiogénesis y modifican el microambiente medular, como la talidomida en combinación con los esteroides y otros medicamentos citostáticos, así como el uso de los inhibidores del proteosoma (bortezomib) han demostrado actividad en los pacientes con esta enfermedad.

Agradecimientos

Agradecemos a Mónica Londoño por su colaboración con las imágenes de la citometría de flujo y a Germán Barbosa por la ayuda en la toma de las fotografías.

Referencias

1. International Myeloma Working Group. Criteria for the classification of monoclonal gammopathies, multiple myeloma and related disorders: a report of the International Myeloma Working Group. *Br J Haematol* 2003;121:749-57.
2. Pardo C, Murillo R, Piñeros M, Castro MA. Casos nuevos de cáncer en el Instituto Nacional de Cancerología E.S.E., Colombia, 2002. *Rev Colomb Cancerol* 2003;7:4-19.
3. Greipp PR, San Miguel J, Durie BG, Crowley JJ, Barlogie B, Blade J *et al.* International staging system for multiple myeloma. *J Clin Oncol* 2005;23:3412-20.
4. Attal M, Harousseau JL, Stoppa AM, Sotto JJ, Fuzibet JG, Rossi JF *et al.* A prospective, randomized trial of autologous bone marrow transplantation and chemotherapy in multiple myeloma. *Intergroupe Français du Myelome. N Eng J Med* 1996;335:91-7.
5. Rajkumar SV, Dispenzieri A, Fonseca R, Lacy MQ, Geyer S, Lust JA *et al.* Thalidomide for previously untreated indolent or smoldering myeloma. *Leukemia* 2001;15:1274-6.
6. World Health Organization. Classification of tumors of haematopoietic and lymphoid tissues. Lyon: IARC Press; 2001. p.142-7.