

## ARTÍCULO DE REVISIÓN

### Feocromocitoma y Paraganglioma: un reto más allá de la clínica

#### Pheochromocytoma and Paraganglioma: a Challenge beyond the Clinic

Molina Luisana<sup>a</sup> , Salgado Juan<sup>a\*</sup> , Amado Sandra<sup>a,b,c</sup> 

Fecha de sometimiento: 19/03/2020, fecha de aceptación: 14/08/2020  
Disponible en internet: 01/11/2020

<https://doi.org/10.35509/01239015.586>

#### Abstract

Pheochromocytomas and Paragangliomas are rare tumors, originated from the chromaffin cells. They have a broad clinical spectrum from incidental finding to full clinical manifestations explain to overproduction of catecholamines. The biochemistry diagnosis is made by the measurement of free Metanephrines in plasma. Complete surgical removal is the optimal treatment, previously having  $\alpha$  y  $\beta$  adrenergic receptors blockage. In case of metastatic disease, treatment options are palliative, limited and with a low rate response; the use of antiangiogenic treatments is under investigation.

**Keywords:** Pheochromocytoma, Paraganglioma, Surgery, Drug Therapy, Metanephrine

#### Resumen

Los feocromocitomas y paragangliomas son tumores raros que se originan en las células cromafines. Tienen un amplio espectro clínico que va desde el hallazgo incidental hasta manifestaciones por la producción exagerada de catecolaminas. El diagnóstico bioquímico se realiza mediante medición de metanefrinas libres en plasma. El tratamiento ideal es la escisión quirúrgica completa previo bloqueo de receptores  $\alpha$  y  $\beta$  adrenérgicos. En caso de enfermedad metastásica, las opciones de tratamiento sistémico actuales son limitadas y con escasa tasa de respuesta. Está en investigación el uso de antiangiogénicos.

**Palabras clave:** Feocromocitoma, Paraganglioma, Cirugía, Quimioterapia, Metanefrina

#### Introducción

De acuerdo con la clasificación de la Organización Mundial de la Salud (OMS) de 2017, los feocromocitomas y paragangliomas son tumores neuroendocrinos derivados de las células cromafines que se diferencian entre sí por su localización anatómica. El feocromocitoma es un tumor originado en la médula de la glándula adrenal y el paraganglioma es un tumor extra-adrenal (1). La incidencia de feocromocitoma y paraganglioma es 0.6 casos por 100.000 personas-años (2).

Estos tumores presentan alta variabilidad en su presentación clínica de acuerdo con su localización, potencial de metástasis, fenotipo bioquímico y predisposición genética. En los casos de hipersecreción de catecolaminas, pueden aumentar el riesgo de enfermedades cardiovasculares e incluso la muerte (3).

Ante la sospecha clínica se requiere la realización de estudios bioquímicos e imagenológicos para confirmar y localizar la enfermedad. La cirugía es el tratamiento de elección. Un adecuado manejo perioperatorio y

<sup>a</sup> Especialista en Medicina Interna, Pontificia Universidad Javeriana, Bogotá, Colombia.

<sup>b</sup> Especialista en Medicina Interna, Hospital Universitario San Ignacio, Bogotá, Colombia.

<sup>c</sup> Profesor Asistente, Facultad de Medicina, Pontificia Universidad Javeriana, Bogotá, Colombia.

abordaje quirúrgico disminuyen la morbimortalidad asociada al procedimiento (4). La enfermedad metastásica no puede ser curada; estudios han evaluado la eficacia de quimioterapia sistémica, radiofármacos e inhibidores de la tirosina quinasa (5).

El conocimiento sobre feocromocitomas y paragangliomas ha avanzado en los últimos años. En esta revisión se discutirá sobre genética, manifestaciones clínicas, diagnóstico y tratamiento.

## Métodos

Se realizó una búsqueda de la literatura en las bases de datos de MedLine, Embase, Scopus, LILACS y SciELO utilizando los términos MeSH: “Feocromocitoma” o “Pheochromocytoma” o “Paraganglioma”, enlazados con: “Cirugía” o “Surgery” o “Drug Therapy” o “Metanefrinas” o “Metanephrine”. Se limitó la búsqueda a literatura de los últimos 20 años. Se incluyeron artículos

generales, todos los diseños de estudios clínicos, cohortes y revisiones de la literatura, en idiomas inglés y español.

Todos los estudios obtenidos a partir de la búsqueda se examinaron por títulos y resumen. Los artículos con datos potencialmente relevantes se incluyeron para una revisión detallada.

## Genética

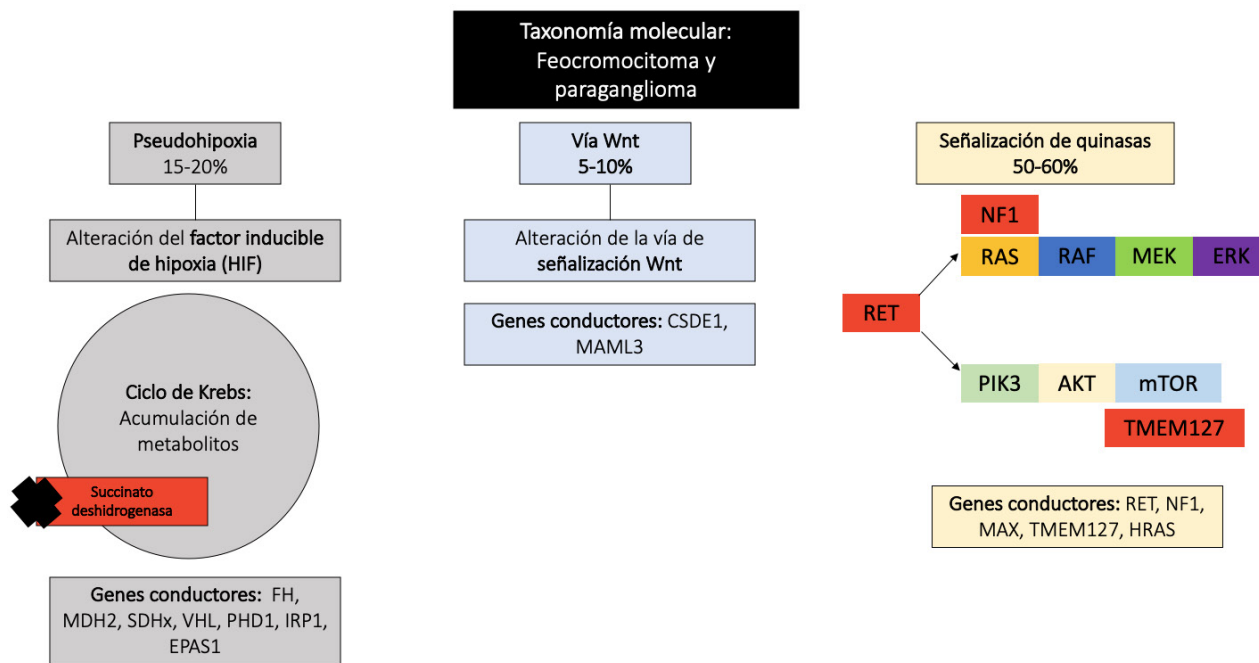
Hasta el 40% de los pacientes con feocromocitomas y paragangliomas tienen una mutación germinal en un gen de susceptibilidad (6,7). Ha sido relacionada con su tumorigénesis, mutaciones en más de 20 genes (8) (9). Describimos los fenotipos (características clínicas, número de tumores, riesgo de metástasis) y patrón de herencia de los síndromes más relevantes (Tabla 1) (10,11) (12).

**Tabla 1. Características de síndromes genéticos asociados a feocromocitoma y paraganglioma.** Se muestran las características clínicas, número de tumores, riesgo de metástasis y patrón de herencia de los síndromes más relevantes asociados a feocromocitoma y paraganglioma.

CARACTERÍSTICAS DE SÍNDROMES GENÉTICOS ASOCIADOS A FEOCROMOCITOMA/PARAGANGLIOMA				
Síndrome	Gen	Clínica	Patrón de herencia	Comentarios
Von Hippel Lindau	VHL	Hemangioblastomas en Sistema Nervioso Central, carcinoma de células renales, tumores neuroendocrinos	Autosómico dominante.	Alto porcentaje de tumores bilaterales.
Neurofibromatosis tipo 1.	NF1	Neurofibromas cutáneos, cáncer de seno, manchas café con leche, gliomas ópticos, tumores adrenales.	Autosómico dominante.	Alto porcentaje de tumores bilaterales (50%).
Neoplasia endocrina múltiple tipo 2	RET.	Cáncer medular de tiroides, feocromocitoma, hiperparatiroidismo	Autosómico dominante	Alto porcentaje de tumores bilaterales (50%).
Síndrome feocromocitoma/ paraganglioma tipo 1	SDHD	Tumores estromales gastrointestinales, paragangliomas, cáncer de células renales, adenomas hipofisarios.	Autosómico dominante, impronta genética materna.	Alto porcentaje de tumores en cabeza y cuello (50%), común encontrar múltiples tumores.
Síndrome feocromocitoma/ paraganglioma tipo 2	SDHAF2	Paragangliomas de cabeza y cuello.	Autosómico dominante	Alto porcentaje de tumores en cabeza y cuello (50%), común encontrar múltiples tumores.
Síndrome feocromocitoma / paraganglioma tipo 3	SDHC	Tumores estromales gastrointestinales, paragangliomas, cáncer de células renales.	Autosómico dominante.	Alto porcentaje de tumores en cabeza y cuello (50%)
Síndrome feocromocitoma / paraganglioma tipo 4	SDHB	Tumores estromales gastrointestinales, feocromocitomas, cáncer de células renales, adenomas hipofisarios.	Autosómico dominante.	Alto porcentaje de compromiso metastásico (25 - 50%).
Síndrome feocromocitoma / paraganglioma tipo 5	SDHA	Tumores estromales gastrointestinales, feocromocitomas, cáncer de células renales, adenomas hipofisarios.	Autosómico dominante.	Frecuencia similar de feocromocitomas y paragangliomas (entre 25 - 50%).

Según los hallazgos del proyecto *The Cancer Genome Atlas (TCGA)*, los genes *SDHB* (9%), *RET* (6%), *VHL* (4%) y *NF1* (3%) exhibieron las tasas más altas de mutaciones germinales. La clasificación molecular basada en

perfiles de expresión génica ha dividido estos tumores en tres grupos principales: señalización de quinasa, pseudohipoxia y vía Wnt alterada (Ver figura 1) (13).



**Figura 1.** Clasificación molecular

A: Pseudohipoxia: Respuesta hipóxica patológica de los factores HIFs debido a acumulación de metabolitos relacionados con el ciclo de Krebs y perturbación directa en el recambio de los HIFs. B: Vía Wnt: mutaciones somáticas en CSDE1 o fusión de genes UBTF-MAML3. C: Señalización vía quinasa: Mutación con ganancia de función en RET o NF1.

El grupo señalización de quinasa consiste en mutaciones somáticas o germinales en *RET*, *NF1*, *TMEM127*, *MAX* y *HRAS* (13). El síndrome hereditario más común de este grupo es la neoplasia endocrina múltiple tipo 2 (MEN2), que ocurre como resultado de mutaciones de ganancia de función en *RET* (14). Una minoría de los casos tiene neurofibromatosis tipo 1 (NF1) (15).

del dominio endotelial PAS 1 (*VHL/EPAS1*) (16). El HIF activado altera la transcripción génica, lo que resulta en un aumento de la angiogénesis, así como en la proliferación celular y una reducción de la apoptosis (17).

El grupo pseudohipoxia se caracteriza por una respuesta hipóxica patológica debido a la estabilización de los factores inducibles de hipoxia (HIFs). Contiene 2 subgrupos: uno relacionado con mutaciones germinales en genes del ciclo de Krebs -Complejo succinato deshidrogenasa mitocondrial (*SDHx*: *SDHA*, *SDHB*, *SDHC*, *SDHD*), así como succinato deshidrogenasa factor de montaje 2 (*SDHAF2*), fumarato hidratasa (*FH*), malato deshidrogenasa 2 (*MDH2*) e isocitrato deshidrogenasa (*IDH*); y otro relacionado con alteraciones en el recambio de los HIFs (factores inducibles por la hipoxia) a través mutaciones somáticas y germinales del gen supresor de tumores Von Hippel-Lindau y la proteína

El grupo vía Wnt alterada presenta genes sobreexpresados en las vías de señalización de Wnt y Hedgehog, como *WNT4* y *DVL3*. Además, presenta la mayor sobreexpresión de *CHGA*, un gen importante para la función celular, cuyo producto es la cromogranina A, un marcador clínico de tumores neuroendocrinos. Este grupo contiene los tumores que expresan mutaciones somáticas en genes de fusión *MAML3* y *CSDE1* (13,18). Clínicamente, los pacientes muestran casos esporádicos y agresivos porque algunos de ellos presentan recurrencia y metástasis (16).

La mayoría de los feocromocitomas y paragangliomas tienen baja tasa de mutación somática en relación con otros tipos de cáncer, con un promedio de 0.67

mutaciones por megabase. La carga de mutación somática se asocia con mayor agresividad (13).

### Manifestaciones clínicas

La amplia variedad de manifestaciones clínicas está relacionada con el exceso de catecolaminas, incluida la triada clásica de cefalea, palpitations y sudoración profusa(4). Sin embargo, algunos síntomas pueden ser causados por compresión local o metástasis (19). En la tabla 2 se muestran las manifestaciones más frecuentes (20-22).

**Tabla 2. Manifestaciones clínicas feocromocitoma y paraganglioma.** Es el porcentaje de presentación de las manifestaciones clínicas de los feocromocitoma y paraganglioma

Manifestaciones clínicas	
Síntomas	Frecuencia
Cefalea	49 - 80%
Palpitaciones	46 - 64%
Sudoración	49 - 57%
Ansiedad	35,3%
Temor	25,6%
Nausea	22,4%
Disnea	16,6%
Vertigo	16,5%

En la tabla 2 se muestran las manifestaciones clínicas de los feocromocitoma y paraganglioma (20, 21, 22)

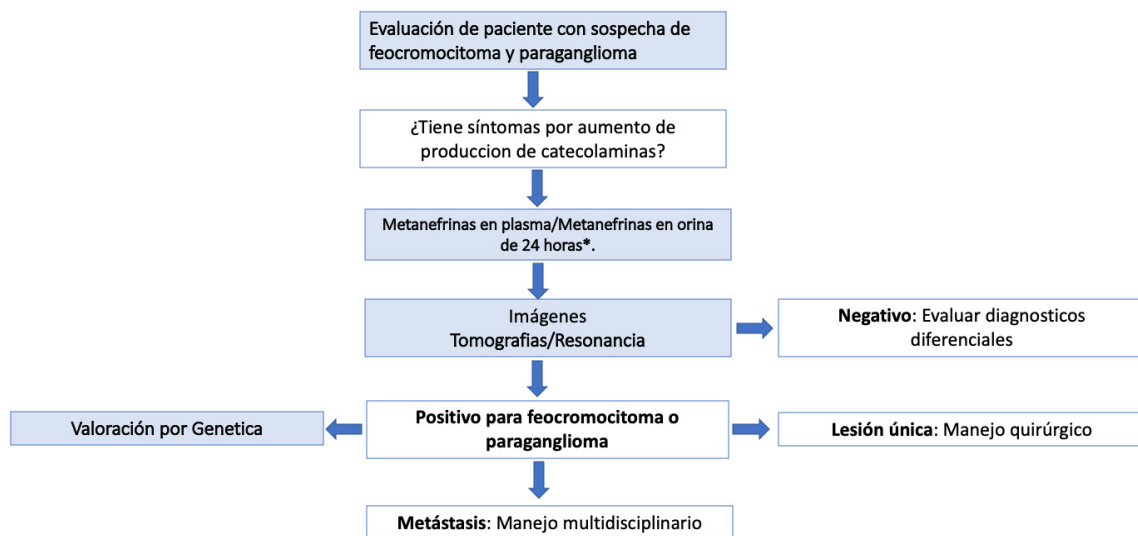
La secreción de catecolaminas suele ser episódica y causar hipertensión arterial en un 50-60% de los casos. La triada clásica solo está presente en un 15-30% de los casos con una sensibilidad del 58% (23-25). No hay un hallazgo clínico con un valor significativo para el diagnóstico o exclusión de feocromocitoma y paraganglioma. La combinación de síntomas, signos y exámenes paraclínicos es la herramienta más provechosa (25).

Algunos casos son asintomáticos y se descubren como incidentalomas adrenales(26). Los feocromocitomas son hallazgos incidentales en imágenes de sección transversal (61%), sintomáticos (27%) o por pruebas de detección de casos basadas en mutaciones (12%) (27).

La descarga catecolaminérgica recurrente puede llevar en algunos casos a inflamación y necrosis de los miocitos cardiacos, produciendo falla cardiaca reversible similar al Síndrome de Takotsubo (28). Adicionalmente, el estímulo de receptores β-2 aumenta la glucogenólisis y disminuye la secreción de insulina a través de receptores alfa-2, causando hiperglicemia (29).

### Diagnóstico

El diagnóstico de feocromocitoma y paraganglioma requiere documentar la liberación excesiva de catecolaminas y ubicación anatómica del tumor (Ver figura 2).



\*Positivo: > 3 veces el limite superior de la normalidad

**Figura 2.** Algoritmo de diagnóstico y tratamiento en feocromocitoma y paraganglioma

La síntesis y liberación de catecolaminas está inherentemente relacionada con la diferenciación celular y la regulación génica. Los paragangliomas y feocromocitomas del subgrupo de alteración de genes del ciclo de Krebs, presentan disminución o ausencia de enzimas claves en el metabolismo de la catecolamina con fenotipos puramente noradrenérgicos o dopaminérgicos; el subgrupo *VHL/EPAS1* tiene un fenotipo de síntesis de catecolaminas intermedio y es estrictamente noradrenérgico. No obstante, los grupos de señalización de quinasas y vía alterada Wnt muestran una mayor diferenciación neuronal con una mayor expresión de feniletanolamina N-metiltransferasa (PNMT) que facilita la síntesis de epinefrina a partir de norepinefrina (30).

La medición de metanefrinas totales y fraccionadas libres en plasma tiene una sensibilidad media del 97% y una especificidad del 93%, considerándose la primera prueba de elección para el diagnóstico de estos tumores (31). Elevaciones leves en las metanefrinas en plasma son comunes en pacientes sin feocromocitoma. Se requieren valores tres veces por encima del límite superior de la normalidad para considerar como probable el diagnóstico (32). La posición supina al momento de la toma del examen y el uso de cromatografía líquida de alta resolución con métodos de espectrometría de masas o electroquímica proporcionan mayor precisión (33). Medicaciones como antidepresivos tricíclicos, antipsicóticos, inhibidores de la recaptación de serotonina o noradrenalina y levodopa pueden causar elevaciones de catecolaminas y algunas enfermedades agudas pueden causar falsos positivos (34). Igualmente, ciertos medicamentos antihipertensivos, como bloqueadores de canales de calcio, bloqueadores selectivos y no selectivos de los receptores alfa-adrenérgicos, deben cambiarse para la medición debido a que alteran los resultados elevándolas o disminuyéndolas (35).

Se debe considerar realizar estudio bioquímico con metanefrinas en las siguientes situaciones (36):

- Hipertensión arterial resistente.
- Incidentaloma adrenal.
- Crisis hipertensivas durante inducción anestésica.
- Historia familiar de feocromocitoma o de enfermedades genéticas predisponentes como Von Hippel Lindau, NF1, MEN2, síndrome de feocromocitoma/paraganglioma.
- Historia personal de las enfermedades mencionadas previamente.

Cuando la sospecha es alta y los resultados de medición de metanefrinas no son concluyentes, se aconseja realizar la prueba de supresión con clonidina. La clonidina suprime la secreción normal de catecolaminas sin afectar la producción tumoral. Se administran 300 microgramos y se miden metanefrinas en plasma al momento 0 y 3 horas. Se descarta el diagnóstico si las metanefrinas son normales a las 3 horas o tienen un descenso mayor al 40% (37).

La médula de la glándula adrenal o cualquier sitio que contenga paraganglios puede ser afectado. Aproximadamente el 90% de los tumores son adrenales y el 10% restante son extraadrenales. Las localizaciones más frecuentes de los extraadrenales son: región paraaórtica abdominal (75%), vejiga (10%), tórax (10%), cabeza y cuello (5%) (38).

En los casos con clínica compatible y confirmación bioquímica de exceso de catecolaminas se utiliza la tomografía axial computarizada con contraste (TAC) o resonancia magnética (RM), ambas con sensibilidad superior al 90% y especificidad alrededor del 75% (39).

Es común encontrar masas adrenales  $\geq 1$ cm como hallazgo incidental en estudios tomográficos abdominales, este hallazgo se conoce con el término de incidentaloma adrenal. En estos casos, se prefiere la realización de estudios tomográficos no contrastados con el fin de evaluar la radiodensidad de la masa por medio de la escala de Unidades Hounsfield (UH). Si la atenuación de la masa es  $\leq 10$  UH significará que se trata de un componente con alto contenido lipídico y se excluye el diagnóstico de feocromocitoma. En caso contrario, si la masa tiene 10-30 UH se debe realizar el estudio bioquímico para excluir feocromocitoma. En caso de lesiones  $>30$  UH existe indicación de cirugía, aunque no se documente producción hormonal. La resonancia contrastada muestra gran contenido lipídico intracelular en casos de lesiones benignas (adenomas) (26).

Dentro de los estudios funcionales tenemos la gammagrafía con metayodobencilguanidina marcada con I-131 ( $^{131}\text{I}$ -MIBG), la gammagrafía con metayodobencilguanidina marcada con I-123 ( $^{123}\text{I}$ -MIBG), el PET con 18 fluorodeoxyglucosa (PET - FDG), el PET con 18F-3,4-dihidroxifenilalanina (PET - DOPA) (no disponible en Colombia), el PET con 18F-fluorodopamina (PET-18F-FDA) (no disponible en Colombia), el PET con Gadolinio, 4, 7, 10-tetraazaciclododecano-1, 4, 7, 10-ácido

tetracético-octreotide (PET-DOTATATE). Sin embargo, la realización y el rol actual de los estudios funcionales en pacientes con feocromocitoma y paraganglioma ha sido pobremente estudiado, principalmente por la rareza de estos tumores, la poca disponibilidad y el alto costo que tienen los estudios funcionales (40). La evidencia actual sugiere que las imágenes funcionales solo detectan aproximadamente un 1.5% más de los tumores primarios y un 3.5% más de compromiso metastásico, comparados con la TAC y la RM, por lo que su utilidad se reserva para pacientes con predictores de compromiso metastásico y de mal pronóstico como son un tamaño tumoral > 5 cm y la presencia de una mutación germinal en la SDHB (41).

En caso de considerarse su realización se prefiere la gammagrafía con  $^{123}\text{I}$ -MIBG, dada su mejor sensibilidad y menor riesgo de irradiación a tejido tiroideo, comparada con la gammagrafía  $^{131}\text{I}$ -MIBG. Los estudios con PET, dado su alto costo y baja disponibilidad, se reservan en caso de que exista muy alta sospecha de compromiso metastásico asociado a mutación en SDHB y que los estudios de gammagrafía sean inconclusos o negativos (42).

## Tratamiento

La resección total es la primera línea de tratamiento para el feocromocitoma y paraganglioma no metastásico (43), con una supervivencia libre de tumor del 76% (44). La reducción quirúrgica, aunque no es curativa, es útil para el control sintomático de las metástasis (45,46). Las áreas de incertidumbre son el momento de la cirugía y el enfoque quirúrgico.

En caso de tumores productores de catecolaminas, previamente al procedimiento quirúrgico, se requiere hacer inicialmente bloqueo  $\alpha$  y luego  $\beta$ . Está contraindicado el uso inicial de bloqueadores  $\beta$  como monoterapia porque la estimulación sin oposición de los receptores  $\alpha$  puede llevar a vasoconstricción arterial severa. La fenoxibenzamina es un  $\alpha$  bloqueador no selectivo de larga acción y es el medicamento de elección; sin embargo, no está disponible en Colombia, por lo que se usan bloqueadores selectivos  $\alpha_1$  de corta acción como doxazosina y prazosin (47). En caso de no lograr el control de cifras tensionales y de frecuencias cardíacas con el bloqueo  $\alpha$  y  $\beta$ , se pueden adicionar calcio antagonistas o inhibidores de la enzima convertidora de angiotensina. En el postoperatorio se deben vigilar estrictamente las cifras de tensión arterial y ajustar los medicamentos antihipertensivos para evitar hipotensión (48).

Desde 1996, la adrenalectomía laparoscópica es una práctica estándar debido al menor tiempo quirúrgico, menores complicaciones y menor tiempo de estancia hospitalaria, con excepción de los tumores muy grandes (5-8 cm) (49,50). Actualmente, hay mejores resultados debido a una adecuada preparación preoperatoria, estudios de localización y un abordaje quirúrgico laparoscópico mínimamente invasivo (51). En los casos de feocromocitoma bilateral, se utiliza medulectomía para evitar un requerimiento postoperatorio de glucocorticoides y mineralocorticoides (52).

Los feocromocitomas y paragangliomas metastásicos se propagan con frecuencia a los ganglios linfáticos regionales y distantes, huesos, hígado y pulmones (53,54). Como cabría esperar, los pacientes con metástasis tienen una supervivencia general más corta (54). Las metástasis ocurren en menos del 10% de los paragangliomas parasimpáticos, hasta el 25% de los feocromocitomas, y en el 40-70% de los paragangliomas simpáticos (55).

Los feocromocitomas y paragangliomas con compromiso metastásico pueden ser tratados con quimioterapia sistémica y agentes radiofarmacéuticos como  $^{131}\text{I}$ -MIBG. Los resultados de estos tratamientos se derivan de pequeños estudios retrospectivos y sin adecuado seguimiento sistemático dada la rareza de la enfermedad (56,57).

La quimioterapia disminuye la capacidad del tumor de mantener señalización proliferativa, disminuyendo la división celular anormal. Sin embargo, a pesar de mejorar el control de la presión arterial y síntomas del exceso de catecolaminas por la reducción del tamaño tumoral, no inducen respuestas completas (58). No hay claridad sobre el momento en el cual los pacientes se benefician de terapia sistémica; la evidencia favorece la vigilancia clínica hasta progresión de la enfermedad; el esquema de quimioterapia más utilizado es CVD (Ciclofosfamida, Vincristina, Dacarbazina) (59). En una cohorte francesa de pacientes con paragangliomas y feocromocitomas metastásicos, la mitad permanecieron con enfermedad estable en el primer año sin recibir tratamiento (60).

El  $^{131}\text{I}$ -MIBG es absorbido por el transportador de noradrenalina; una vez en la célula tumoral, libera radiación letal que causa daño severo al ADN, inhibe la proliferación y causa muerte celular. Hasta el 80% de los pacientes con feocromocitomas y paragangliomas metastásicos expresan el transportador de noradrenalina en la membrana celular (61).  $^{131}\text{I}$ -MIBG puede ser

clasificado de dos maneras:  $^{131}\text{I}$ -MIBG de baja actividad específica (LSA- $^{131}\text{I}$ -MIBG) o de alta actividad (HSA- $^{131}\text{I}$ -MIBG); son estructuralmente similares. Sin embargo, sus procesos de fabricación difieren notablemente, confiriéndole al HSA- $^{131}\text{I}$ -MIBG una alta especificidad para el tejido diana, con bajo riesgo de efectos adversos cardiovasculares. No existen ensayos clínicos que comparen terapia con LSA- $^{131}\text{I}$ -MIBG contra HSA- $^{131}\text{I}$ -MIBG. La terapia con HSA- $^{131}\text{I}$ -MIBG es la única actualmente aprobada en Estados Unidos por la Administración de Medicamentos y Alimentos (FDA por sus siglas en inglés) para tratamientos de feocromocitoma y paraganglioma; esto se basa en un ensayo clínico que demostró control de la enfermedad a 12 meses del 92.2% comparado con tasas de respuesta de LSA- $^{131}\text{I}$ -MIBG, que están alrededor del 50% (62,63). Adicionalmente, el HSA- $^{131}\text{I}$ -MIBG tiene perfil de seguridad aceptable, siendo el evento adverso grave más comúnmente reportado la presencia de mielosupresión con trombocitopenia en un 66% de los casos, leucopenia en un 55%, y anemia en un 54%. El 23% requirió transfusión de plaquetas, glóbulos rojos o uso de factor estimulante de colonias de granulocitos; todos se recuperaron de la aplasia medular y ninguno requirió trasplante de médula ósea (63,64).

El Axitinib, cabozantinib, lenvatinib, pazopanib y sunitinib son medicamentos antiangiogénicos que se están evaluando en ensayos clínicos para pacientes con feocromocitomas y paraganglios metastásicos. La plausibilidad biológica de esta terapia radica en el agotamiento del suministro de oxígeno y nutrientes a las células cancerosas, lo que conlleva a la muerte (55).

## Conclusiones

Los feocromocitomas y paragangliomas son entidades poco frecuentes con alta variabilidad de presentación clínica. Su diagnóstico requiere la documentación de la liberación excesiva de catecolaminas y ubicación anatómica del tumor, a través de la medición de catecolaminas o sus derivados, las metanefrinas e imágenes como tomografía axial computarizada o imagen por resonancia magnética.

En el caso de enfermedad metastásica las opciones de tratamiento actuales son limitadas. Se están llevando a cabo estudios con antiangiogénicos que esperan ampliar el abanico de opciones terapéuticas para estos pacientes y mejorar su calidad de vida.

## Referencias

1. Lam AK. Update on Adrenal Tumours in 2017 World Health Organization (WHO) of Endocrine Tumours. *Endocr Pathol* [Internet]. 2017 Sep 6;28(3):213-27. Available from: <http://link.springer.com/10.1007/s12022-017-9484-5>
2. Berends AMA, Buitenwerf E, de Krijger RR, Veeger NJGM, van der Horst-Schrivers ANA, Links TP, et al. Incidence of pheochromocytoma and sympathetic paraganglioma in the Netherlands: A nationwide study and systematic review. *Eur J Intern Med* [Internet]. 2018 May;51:68-73. Available from: <https://linkinghub.elsevier.com/retrieve/pii/S0953620518300153>
3. Canu L, Parenti G, De Filipo G, Mannelli M. Pheochromocytomas and Paragangliomas as Causes of Endocrine Hypertension. *Front Endocrinol (Lausanne)* [Internet]. 2019 Jun 4;10. Available from: <https://www.frontiersin.org/article/10.3389/fendo.2019.00333/full>
4. Fishbein L. Pheochromocytoma and Paraganglioma. *Hematol Oncol Clin North Am* [Internet]. 2016 Feb;30(1):135-50. Available from: <https://linkinghub.elsevier.com/retrieve/pii/S0889858815001410>
5. Hamidi O. Metastatic pheochromocytoma and paraganglioma. *Curr Opin Endocrinol Diabetes Obes* [Internet]. 2019 Jun;26(3):146-54. Available from: <http://journals.lww.com/01266029-201906000-00005>
6. Maher ER. The pressure rises: update on the genetics of pheochromocytoma. *Hum Mol Genet* [Internet]. 2002 Oct 1;11(20):2347-54. Available from: <https://academic.oup.com/hmg/article-lookup/doi/10.1093/hmg/11.20.2347>
7. Buffet A, Venisse A, Nau V, Roncellin I, Boccio V, Le Pottier N, et al. A Decade (2001-2010) of Genetic Testing for Pheochromocytoma and Paraganglioma. *Horm Metab Res* [Internet]. 2012 May 19;44(05):359-66. Available from: <http://www.thieme-connect.de/DOI/DOI?10.1055/s-0032-1304594>
8. Mercado-Asis LB, Wolf KI, Jochmanova I, Taïeb D. PHEOCHROMOCYTOMA: A GENETIC AND DIAGNOSTIC UPDATE. *Endocr Pract* [Internet]. 2018 Jan;24(1):78-90. Available from: <http://journals.aace.com/doi/10.4158/EP-2017-0057>
9. Alrezk R, Suarez A, Tena I, Pacak K. Update of Pheochromocytoma Syndromes: Genetics, Biochemical Evaluation, and Imaging. *Front Endocrinol (Lausanne)* [Internet]. 2018 Nov 27;9:515. Available from: <https://www.frontiersin.org/article/10.3389/fendo.2018.00515/full>
10. Castro-Vega LJ, Buffet A, De Cubas AA, Cascón A, Menara M, Khalifa E, et al. Germline mutations in FH confer predisposition to malignant pheochromocytomas and paragangliomas. *Hum Mol Genet* [Internet]. 2014 May 1;23(9):2440-6. Available from: <https://academic.oup.com/hmg/article-lookup/doi/10.1093/hmg/ddt639>
11. Comino-Méndez I, de Cubas AA, Bernal C, Álvarez-Escolá C, Sánchez-Malo C, Ramírez-Tortosa CL, et al. Tumoral EPAS1 (HIF2A) mutations explain sporadic pheochromocytoma and paraganglioma in the absence of erythrocytosis. *Hum Mol Genet*

- [Internet]. 2013 Jun 1;22(11):2169-76. Available from: <https://academic.oup.com/hmg/article-lookup/doi/10.1093/hmg/ddt069>
12. Neumann HPH, Young WF, Eng C. Pheochromocytoma and Paraganglioma. Longo DL, editor. *N Engl J Med* [Internet]. 2019 Aug 8;381(6):552-65. Available from: <http://www.nejm.org/doi/10.1056/NEJMra1806651>
  13. Fishbein L, Leshchiner I, Walter V, Danilova L, Robertson AG, Johnson AR, et al. Comprehensive Molecular Characterization of Pheochromocytoma and Paraganglioma. *Cancer Cell* [Internet]. 2017/02/02. 2017 Feb;31(2):181-93. Available from: <https://linkinghub.elsevier.com/retrieve/pii/S1535610817300016>
  14. Mulligan LM, Kwok JJB, Healey CS, Elsdon MJ, Eng C, Gardner E, et al. Germ-line mutations of the RET proto-oncogene in multiple endocrine neoplasia type 2A. *Nature* [Internet]. 1993 Jun;363(6428):458-60. Available from: <http://www.nature.com/articles/363458a0>
  15. Wallace M, Marchuk D, Andersen L, Letcher R, Odeh H, Saulino A, et al. Type 1 neurofibromatosis gene: identification of a large transcript disrupted in three NF1 patients. *Science* (80- ) [Internet]. 1990 Jul 13;249(4965):181-6. Available from: <https://www.sciencemag.org/lookup/doi/10.1126/science.2134734>
  16. Crona J, Taïeb D, Pacak K. New Perspectives on Pheochromocytoma and Paraganglioma: Toward a Molecular Classification. *Endocr Rev* [Internet]. 2017 Dec 1;38(6):489-515. Available from: <http://academic.oup.com/edrv/article/38/6/489/4064267>
  17. Jochmanova I, Yang C, Zhuang Z, Pacak K. Hypoxia-Inducible Factor Signaling in Pheochromocytoma: Turning the Rudder in the Right Direction. *JNCI J Natl Cancer Inst* [Internet]. 2013 Sep 4;105(17):1270-83. Available from: <https://academic.oup.com/jnci/article-lookup/doi/10.1093/jnci/djt201>
  18. Jochmanova I, Pacak K. Genomic Landscape of Pheochromocytoma and Paraganglioma. *Trends in Cancer* [Internet]. 2018 Jan;4(1):6-9. Available from: <https://linkinghub.elsevier.com/retrieve/pii/S2405803317302133>
  19. Farrugia F-A, Charalampopoulos A. Pheochromocytoma. *Endocr Regul* [Internet]. 2019 Jul 1;53(3):191-212. Available from: <https://content.sciendo.com/doi/10.2478/enr-2019-0020>
  20. Mannelli M, Ianni L, Cilotti A, Conti A. Pheochromocytoma in Italy: a multicentric retrospective study. *Eur J Endocrinol* [Internet]. 1999 Dec 1;619-24. Available from: <https://ejebioscientifica.com/view/journals/eje/141/6/619.xml>
  21. Baguet J, Hammer L, Mazzucco T, Chabre O, Mallion J, Sturm N, et al. Circumstances of discovery of phaeochromocytoma: a retrospective study of 41 consecutive patients. *Eur J Endocrinol* [Internet]. 2004 May 1;681-6. Available from: <https://ejebioscientifica.com/view/journals/eje/150/5/681.xml>
  22. Bravo EL, Tagle R. Pheochromocytoma: State-of-the-Art and Future Prospects. *Endocr Rev* [Internet]. 2003 Aug;24(4):539-53. Available from: <https://academic.oup.com/edrv/article-lookup/doi/10.1210/er.2002-0013>
  23. Cotesta D, Petramala L, Serra V, Pergolini M, Crescenzi E, Zinnamosca L, et al. Clinical Experience with Pheochromocytoma in a Single Centre Over 16 Years. *High Blood Press Cardiovasc Prev* [Internet]. 2009 Dec;16(4):183-93. Available from: <http://link.springer.com/10.2165/11530430-000000000-00000>
  24. Falhammar H, Kjellman M, Calissendorff J. Initial clinical presentation and spectrum of pheochromocytoma: a study of 94 cases from a single center. *Endocr Connect* [Internet]. 2018 Jan;7(1):186-92. Available from: <https://ec.bioscientifica.com/view/journals/ec/7/1/EC-17-0321.xml>
  25. Soltani A, Pourian M, Davani BM. Does this patient have Pheochromocytoma? a systematic review of clinical signs and symptoms. *J Diabetes Metab Disord* [Internet]. 2016 Dec 17;15(1):6. Available from: <http://jdmsonline.biomedcentral.com/articles/10.1186/s40200-016-0226-x>
  26. Fassnacht M, Arlt W, Bancos I, Dralle H, Newell-Price J, Sahdev A, et al. Management of adrenal incidentalomas: European Society of Endocrinology Clinical Practice Guideline in collaboration with the European Network for the Study of Adrenal Tumors. *Eur J Endocrinol* [Internet]. 2016 Aug;175(2):G1-34. Available from: <https://ejebioscientifica.com/view/journals/eje/175/2/G1.xml>
  27. Gruber LM, Hartman RP, Thompson GB, McKenzie TJ, Lyden ML, Dy BM, et al. Pheochromocytoma Characteristics and Behavior Differ Depending on Method of Discovery. *J Clin Endocrinol Metab* [Internet]. 2019 May 1;104(5):1386-93. Available from: <https://academic.oup.com/jcem/article/104/5/1386/5185198>
  28. Cohen JK, Cisco RM, Scholten A, Mitmaker E, Duh Q-Y. Pheochromocytoma crisis resulting in acute heart failure and cardioembolic stroke in a 37-year-old man. *Surgery* [Internet]. 2014 Apr;155(4):726-7. Available from: <https://linkinghub.elsevier.com/retrieve/pii/S0039606012007131>
  29. Ronen JA, Gavin M, Ruppert MD, Peiris AN. Glycemic Disturbances in Pheochromocytoma and Paraganglioma. *Cureus* [Internet]. 2019 Apr 27;4. Available from: <https://www.cureus.com/articles/19474-glycemic-disturbances-in-pheochromocytoma-and-paraganglioma>
  30. Eisenhofer G, Pacak K, Huynh T-T, Qin N, Bratslavsky G, Linehan WM, et al. Catecholamine metabolomic and secretory phenotypes in phaeochromocytoma. *Endocr Relat Cancer* [Internet]. 2010 Dec 21;18(1):97-111. Available from: <https://erc.bioscientifica.com/doi/10.1677/ERC-10-0211>
  31. Lenders JWM, Pacak K, Walther MM, Linehan WM, Mannelli M, Friberg P, et al. Biochemical Diagnosis of Pheochromocytoma. *JAMA* [Internet]. 2002 Mar 20;287(11). Available from: <http://jama.jamanetwork.com/article.aspx?doi=10.1001/jama.287.11.1427>
  32. Lenders JWM, Duh Q-Y, Eisenhofer G, Gimenez-Roqueplo A-P, Grebe SKG, Murad MH, et al. Pheochromocytoma and Paraganglioma: An Endocrine Society Clinical Practice Guideline. *J Clin Endocrinol Metab* [Internet]. 2014 Jun 1;99(6):1915-42. Available from: <https://academic.oup.com/jcem/article/99/6/1915/2537399>
  33. Därr R, Kuhn M, Bode C, Bornstein SR, Pacak K, Lenders JWM, et al. Accuracy of recommended sampling and assay methods



- for the determination of plasma-free and urinary fractionated metanephrines in the diagnosis of pheochromocytoma and paraganglioma: a systematic review. *Endocrine* [Internet]. 2017 Jun;56(3):495-503. Available from: <http://www.ncbi.nlm.nih.gov/pubmed/28405881>
34. Neary NM, King KS, Pacak K. Drugs and Pheochromocytoma – Don't Be Fooled by Every Elevated Metanephrine. *N Engl J Med* [Internet]. 2011 Jun 9;364(23):2268-70. Available from: <http://www.nejm.org/doi/abs/10.1056/NEJMc1101502>
  35. Eisenhofer G, Goldstein DS, Walther MM, Friberg P, Lenders JWM, Keiser HR, et al. Biochemical Diagnosis of Pheochromocytoma: How to Distinguish True- from False-Positive Test Results. *J Clin Endocrinol Metab* [Internet]. 2003 Jun;88(6):2656-66. Available from: <https://academic.oup.com/jcem/article-lookup/doi/10.1210/jc.2002-030005>
  36. Oleaga A, Goñi F. Feocromocitoma: actualización diagnóstica y terapéutica. *Endocrinol y Nutr* [Internet]. 2008 May;55(5):202-16. Available from: <https://linkinghub.elsevier.com/retrieve/pii/S1575092208706697>
  37. McHenry CM, Hunter SJ, McCormick MT, Russell CF, Smye MG, Atkinson AB. Evaluation of the clonidine suppression test in the diagnosis of phaeochromocytoma. *J Hum Hypertens* [Internet]. 2011 Jul 2;25(7):451-6. Available from: <http://www.nature.com/articles/jhh201078>
  38. Disick GIS, Palese MA. Extra-adrenal pheochromocytoma: Diagnosis and management. *Curr Urol Rep* [Internet]. 2007 Jan 30;8(1):83-8. Available from: <http://link.springer.com/10.1007/s11934-007-0025-5>
  39. Rex LO, Drott C, Claes G, Göthberg G, Dalman P. The borås experience of endoscopic thoracic sympathectomy for palmar, axillary, facial hyperhidrosis and facial blushing. *Eur J Surg* [Internet]. 2003 Dec 2;164(S1):23-6. Available from: <http://doi.wiley.com/10.1080/11024159850191094>
  40. Jimenez C, Waguespack SG. Functional imaging for pheochromocytoma-paraganglioma: a step closer to understanding its place in clinical practice. *Endocrine* [Internet]. 2015 Sep 26;50(1):6-8. Available from: <http://link.springer.com/10.1007/s12020-015-0672-0>
  41. Brito JP, Asi N, Gionfriddo MR, Norman C, Leppin AL, Zeballos-Palacios C, et al. The incremental benefit of functional imaging in pheochromocytoma/paraganglioma: a systematic review. *Endocrine* [Internet]. 2015 Sep 6;50(1):176-86. Available from: <http://link.springer.com/10.1007/s12020-015-0544-7>
  42. Havekes B, King K, Lai EW, Romijn JA, Corssmit EPM, Pacak K. New imaging approaches to phaeochromocytomas and paragangliomas. *Clin Endocrinol (Oxf)* [Internet]. 2010 Feb;72(2):137-45. Available from: <http://doi.wiley.com/10.1111/j.1365-2265.2009.03648.x>
  43. Timmers HJLM, Brouwers FM, Hermus ARMM, Sweep FCGJ, Verhofstad AAJ, Verbeek ALM, et al. Metastases but not cardiovascular mortality reduces life expectancy following surgical resection of apparently benign pheochromocytoma. *Endocr Relat Cancer* [Internet]. 2008 Sep 10;15(4):1127-33. Available from: <https://erc.bioscientifica.com/doi/10.1677/ERC-08-0049>
  44. Amar L, Servais A, Gimenez-Roqueplo A-P, Zinzindohoue F, Chatellier G, Plouin P-F. Year of Diagnosis, Features at Presentation, and Risk of Recurrence in Patients with Pheochromocytoma or Secreting Paraganglioma. *J Clin Endocrinol Metab* [Internet]. 2005 Apr;90(4):2110-6. Available from: <https://academic.oup.com/jcem/article-lookup/doi/10.1210/jc.2004-1398>
  45. Angelousi A, Kassi E, Zografos G, Kaltsas G. Metastatic pheochromocytoma and paraganglioma. *Eur J Clin Invest* [Internet]. 2015 Sep;45(9):986-97. Available from: <http://www.ncbi.nlm.nih.gov/pubmed/26183460>
  46. Jimenez P, Tatsui C, Jessop A, Thosani S, Jimenez C. Treatment for Malignant Pheochromocytomas and Paragangliomas: 5 Years of Progress. *Curr Oncol Rep* [Internet]. 2017 Dec 28;19(12):83. Available from: <http://link.springer.com/10.1007/s11912-017-0643-0>
  47. Bausch B, Tischler AS, Schmid KW, Leijon H, Eng C, Neumann HPH. Max Schottelius: Pioneer in Pheochromocytoma. *J Endocr Soc* [Internet]. 2017 Jul 1;1(7):957-64. Available from: <https://academic.oup.com/jes/article/1/7/957/3933560>
  48. Pacak K. Preoperative Management of the Pheochromocytoma Patient. *J Clin Endocrinol Metab* [Internet]. 2007 Nov 1;92(11):4069-79. Available from: <https://academic.oup.com/jcem/article/92/11/4069/2597882>
  49. Suzuki K. Surgical management of pheochromocytoma. *Biomed Pharmacother* [Internet]. 2000 Jun;54:150s-156s. Available from: <https://linkinghub.elsevier.com/retrieve/pii/S0753332200800335>
  50. Walz MK, Alesina PF, Wenger FA, Koch JA, Neumann HPH, Petersenn S, et al. Laparoscopic and Retroperitoneoscopic Treatment of Pheochromocytomas and Retroperitoneal Paragangliomas: Results of 161 Tumors in 126 Patients. *World J Surg* [Internet]. 2006 May 17;30(5):899-908. Available from: <http://link.springer.com/10.1007/s00268-005-0373-6>
  51. Duh Q-Y. Evolving Surgical Management for Patients with Pheochromocytoma. *J Clin Endocrinol Metab* [Internet]. 2001 Mar;86(4):1477-9. Available from: <https://academic.oup.com/jcem/article-lookup/doi/10.1210/jcem.86.4.7519>
  52. Brauckhoff M, Nguyen Thanh P, BrA, Dralle H. Subtotale bilaterale Adrenalektomie mit adrenokortikalem Funktionserhalt. *Der Chir* [Internet]. 2003 Jul 1;74(7):646-51. Available from: <http://link.springer.com/10.1007/s00104-002-0608-0>
  53. Adjallé R, Plouin PF, Pacak K, Lehnert H. Treatment of Malignant Pheochromocytoma. *Horm Metab Res* [Internet]. 2009 Sep 11;41(09):687-96. Available from: <http://www.thieme-connect.de/DOI/DOI?10.1055/s-0029-1231025>
  54. Jimenez C, Rohren E, Habra MA, Rich T, Jimenez P, Ayala-Ramirez M, et al. Current and Future Treatments for Malignant Pheochromocytoma and Sympathetic Paraganglioma. *Curr Oncol Rep* [Internet]. 2013;15(4):356-71. Available from: <https://doi.org/10.1007/s11912-013-0320-x>
  55. Jimenez C, Fazeli S, Román-Gonzalez A. Antiangiogenic therapies for pheochromocytoma and paraganglioma. *Endocr*

- Relat Cancer [Internet]. 2020 Jul;27(7):R239-54. Available from: <https://erc.bioscientifica.com/view/journals/erc/27/7/ERC-20-0043.xml>
56. Sisson JC, Shapiro B, Beierwaltes WH, Glowniak J V., Nakajo M, Mangner TJ, et al. Radiopharmaceutical treatment of malignant pheochromocytoma. *J Nucl Med*. 1984;
  57. Ayala-Ramirez M, Feng L, Habra MA, Rich T, Dickson P V., Perrier N, et al. Clinical benefits of systemic chemotherapy for patients with metastatic pheochromocytomas or sympathetic extra-adrenal paragangliomas. *Cancer* [Internet]. 2012 Jun 1;118(11):2804-12. Available from: <http://doi.wiley.com/10.1002/cncr.26577>
  58. Tanabe A, Naruse M, Nomura K, Tsuiki M, Tsumagari A, Ichihara A. Combination Chemotherapy with Cyclophosphamide, Vincristine, and Dacarbazine in Patients with Malignant Pheochromocytoma and Paraganglioma. *Horm Cancer* [Internet]. 2013 Apr 30;4(2):103-10. Available from: <http://link.springer.com/10.1007/s12672-013-0133-2>
  59. Corssmit EPM, Snel M, Kapiteijn E. Malignant pheochromocytoma and paraganglioma. *Curr Opin Oncol* [Internet]. 2020 Jan;32(1):20-6. Available from: <http://journals.lww.com/10.1097/CCO.0000000000000589>
  60. Hescot S, Leboulleux S, Amar L, Vezzosi D, Borget I, Bournaud-Salinas C, et al. One-Year Progression-Free Survival of Therapy-Naive Patients With Malignant Pheochromocytoma and Paraganglioma. *J Clin Endocrinol Metab* [Internet]. 2013 Oct 1;98(10):4006-12. Available from: <https://academic.oup.com/jcem/article/98/10/4006/2834116>
  61. Jimenez C. Treatment for Patients With Malignant Pheochromocytomas and Paragangliomas: A Perspective From the Hallmarks of Cancer. *Front Endocrinol (Lausanne)* [Internet]. 2018 May 28;9:277. Available from: <https://www.frontiersin.org/article/10.3389/fendo.2018.00277/full>
  62. Van Hulsteijn LT, Niemeijer ND, Dekkers OM, Corssmit EPM. 131 I-MIBG therapy for malignant paraganglioma and phaeochromocytoma: systematic review and meta-analysis. *Clin Endocrinol (Oxf)* [Internet]. 2014 Apr;80(4):487-501. Available from: <http://doi.wiley.com/10.1111/cen.12341>
  63. Pryma DA, Chin BB, Noto RB, Dillon JS, Perkins S, Solnes L, et al. Efficacy and safety of high-specific-activity 131I-MIBG therapy in patients with advanced pheochromocytoma or paraganglioma. *J Nucl Med*. 2019;60(5):623-30.
  64. Jimenez C, Erwin W, Chasen B. Targeted Radionuclide Therapy for Patients with Metastatic Pheochromocytoma and Paraganglioma: From Low-Specific-Activity to High-Specific-Activity Iodine-131 Metaiodobenzylguanidine. *Cancers (Basel)* [Internet]. 2019 Jul 20;11(7):1018. Available from: <https://www.mdpi.com/2072-6694/11/7/1018>
  65. Baguet J, Hammer L, Mazzucco T, Chabre O, Mallion J, Sturm N, et al. Circumstances of discovery of phaeochromocytoma: a retrospective study of 41 consecutive patients. *Eur J Endocrinol* [Internet]. 2004 May 1;681-6. Available from: <https://ejebioscientifica.com/view/journals/eje/150/5/681.xml>
  66. Bravo EL, Tagle R. Pheochromocytoma: State-of-the-Art and Future Prospects. *Endocr Rev* [Internet]. 2003 Aug;24(4):539-53. Available from: <https://academic.oup.com/edrv/article-lookup/doi/10.1210/er.2002-0013>
  67. Castro-Vega LJ, Buffet A, De Cubas AA, Cascón A, Menara M, Khalifa E, et al. Germline mutations in FH confer predisposition to malignant pheochromocytomas and paragangliomas. *Hum Mol Genet* 2013;23:2440-6. <https://doi.org/10.1093/hmg/ddt639>
  68. Amar L, Bertherat J, Baudin E, Ajzenberg C, Bressac-De Paillerets B, Chabre O, et al. Genetic testing in pheochromocytoma or functional paraganglioma. *J Clin Oncol* 2005. <https://doi.org/10.1200/JCO.2005.03.1484>
  69. Comino-Méndez I, de Cubas AA, Bernal C, Álvarez-Escolá C, Sánchez-Malo C, Ramírez-Tortosa CL, et al. Tumoral EPAS1 (HIF2A) mutations explain sporadic pheochromocytoma and paraganglioma in the absence of erythrocytosis. *Hum Mol Genet* 2013;22:2169-76. <https://doi.org/10.1093/hmg/ddt069>