

Perfusión aislada de extremidades. Experiencia inicial del Instituto Nacional de Cancerología, 2007-2008

Isolated Limb Perfusion. Initial Experience at the National Cancer Institute of Colombia, 2007-2008

Carlos Duarte¹, Mauricio García¹, Carlos Lehmann², Ricardo Sánchez³, Jorge Manrique³

1. Grupo de Cirugía Oncológica, Instituto Nacional de Cancerología, Bogotá D.C., Colombia
2. Grupo de Cirugía de Seno y Tejidos Blandos, Instituto Nacional de Cancerología, Bogotá D.C., Colombia
3. Grupo de Investigación Clínica, Instituto Nacional de Cancerología, Bogotá D.C., Colombia

Resumen

Objetivo: Presentar la experiencia inicial del Instituto Nacional de Cancerología con la aplicación de la técnica de perfusión aislada de extremidades. **Métodos:** Se recolectaron 13 pacientes desde el 2007 hasta el 2008 y se documentó tanto su patología como su respuesta a la intervención. **Resultados:** El salvamento de la extremidad fue del 76%, y las complicaciones locales, del 16%. Cinco pacientes (41,7%) presentaron respuesta parcial; otros cinco (41,7%), presentaron enfermedad estable, y dos más, (16,7%) progresión de enfermedad. No hubo pacientes con respuesta clínica completa. **Conclusiones:** La perfusión aislada de extremidades es una buena alternativa de tratamiento en los pacientes con melanoma y sarcomas avanzados de las extremidades con indicación de amputación para lograr conservar la extremidad. Dado el número de pacientes presentado en este artículo, y con el fin lograr conclusiones más sólidas, es necesario realizar un seguimiento cuidadoso de los pacientes, planteando un trabajo de investigación prospectivo que tenga como resultados finales el tipo de respuesta, el tiempo libre de enfermedad, la supervivencia global y las escalas de calidad de vida para los pacientes que reciben esta terapia.

Palabras clave: Quimioterapia del cáncer por perfusión regional, sarcoma, melanoma, salvamento de extremidad.

Abstract

Objective: To describe the initial experience of isolated limb perfusion at the National Cancer Institute. **Methods:** Pathology and response to intervention was documented in the cases of 13 patients taken from years 2007 to 2008. **Results:** Limb salvage was 76%; local complications, 16%. Five patients (41.7%) had partial response; two more (16.7%), disease progression. No patients had complete clinical response. **Conclusions:** Isolated limb perfusion provides a good alternative for treating melanoma and advanced sarcomas in limbs; possibly sparing them from amputation. Due to the number of patients included in this article, and to the need to establish more solid conclusions, it is necessary to carry out closer patient follow-up by setting up a prospective research project whose results will establish type of response, disease free interval, overall survival and a quality-of-life scale for patients who receive this kind of treatment.

Key words: Chemotherapy, neoplasms, regional perfusion, sarcomas, melanoma, limb salvage.

Correspondencia

Carlos Duarte. Servicio de Cirugía Oncológica, Instituto Nacional de Cancerología. Av. 1ª No. 9-85, Bogotá, Colombia.
Teléfono: 334 1111, ext. 5610.
Correo electrónico: carlosdu@cable.net.co

Fecha de recepción: 30 de marzo del 2009. Fecha de aprobación: 12 de abril del 2011

Introducción

La perfusión aislada de extremidades es una forma de quimioterapia intraarterial que consiste en la administración de un agente quimioterápico a altas dosis, principalmente, a una extremidad comprometida con tumor maligno el cual tiene indicación de amputación. Esta técnica coloca en la extremidad dicho fármaco, y así evita la toxicidad relacionada con la administración sistémica del citostático (1).

La técnica consiste en realizar un aislamiento vascular del miembro comprometido por el tumor, mediante el uso de circulación extracorpórea. Posteriormente se adiciona al circuito un agente quimioterápico, hasta obtenerse concentraciones máximas del agente en el área afectada por el tumor, con una mínima toxicidad sistémica (2).

Esta técnica representa una alternativa a la quimioterapia sistémica, a la radioterapia y, especialmente, busca evitar la amputación del miembro afectado cuando no es factible realizar una cirugía de salvamento de extremidad. La perfusión aislada ha sido utilizada en varios tipos de neoplasias; sin embargo, sus resultados más favorables han sido reportados en pacientes con metástasis en tránsito de melanoma, y en pacientes con sarcomas de tejidos blandos (STB) localizados en las extremidades (3).

El Instituto Nacional de Cancerología (INC) es un centro de remisión a escala nacional que acoge a un importante número de pacientes con patologías de tumores de tejidos blandos, tales como sarcomas, melanomas y tumores de anexos cutáneos. Debido a la situación actual del país en cuanto a la dificultad de acceso temprano a servicios de salud, los pacientes de la institución consultan con estados ya avanzados. Por tal motivo el equipo médico se ve enfrentado a desafíos de manejo.

Según el anuario estadístico de 2007, el número de casos nuevos de sarcomas de tejidos blandos fue 103 pacientes; de melanomas, 97 pacientes; y de carcinomas escamocelulares, 134 pacientes (4). En el servicio de seno y tejidos blandos del INC se tratarán a pacientes con este tipo de tumores en estadios localmente avanzados donde la amputación de la extremidad afectada es la única opción para el control de la enfermedad. Es en este contexto donde la perfusión aislada de extremidades puede ser una alternativa en el intento de salvamento de extremidades.

Transcurridos más de 50 años de experiencia en perfusión aislada los resultados publicados de la técnica han sido favorables (5,6). No obstante lo anterior, la evidencia que existe se basa, en su mayoría, en estudios descriptivos y muy pocos estudios clínicos aleatorizados, lo cual ha dificultado sacar conclusiones sobre los mejores escenarios para el uso de esta técnica.

El objetivo del presente estudio es describir la experiencia en la implementación de la técnica de perfusión aislada de extremidades la cual se viene realizando en el INC desde 2007, y así poder objetivar los resultados de una nueva alternativa terapéutica en nuestro medio para los pacientes con tumores irresecables de las extremidades.

Métodos

Se realizó un estudio de serie de casos de los pacientes llevados a perfusión aislada de extremidades por el Servicio de Seno y Tejidos Blandos en el INC desde el 1° de enero del 2007 hasta el 31 de diciembre del 2008.

Se identificaron 225 casos en el registro estadístico del Servicio de Seno y Tejidos Blandos con diagnóstico de melanoma, sarcoma de extremidades y tumores de anexos cutáneos. De estos, 13 pacientes, por decisión de junta médica, fueron llevados a perfusión aislada. Estos pacientes tenían seguimiento periódico durante al menos 3 meses, con registro de la cirugía a la cual fueron sometidos con posterioridad a la perfusión, según la respuesta obtenida.

Los pacientes con sarcomas y metástasis en tránsito de melanoma, con criterios clínicos o imagenológicos en quienes estuviera indicada la amputación, fueron presentados en la junta quirúrgica. Dentro de dichos criterios se encuentra el compromiso masivo de un compartimento que involucra estructuras vasculonerviosas de las extremidades, incluyendo la membrana interósea. En dicha junta participan oncólogos clínicos, cirujanos oncólogos de tejidos blandos, radioterapeutas y dermatólogos-oncólogos, y de ella se derivó a aquellos pacientes a quienes se les practicó la perfusión aislada de extremidades.

El seguimiento de los pacientes llevados a perfusión aislada de extremidades se hizo en forma semanal. A los 2 meses del postoperatorio se realizó evaluación clínica e imagenológica, para definir el tipo de cirugía.

Las complicaciones de los pacientes sometidos a perfusión aislada de extremidades fueron divididas en dos grupos: sistémicas y locales. Estas últimas se clasificaron según la escala de Wieberdink (7,8), diseñada específicamente para evaluar perfusión aislada.

Los datos demográficos, la respuesta a la perfusión aislada y las complicaciones se presentan en forma de tablas en el presente artículo.

Descripción del procedimiento quirúrgico

La cirugía se realiza bajo anestesia general, con monitoría invasiva por parte del Servicio de Anestesia, Catéter Venoso Central y Línea Arterial.

Inicialmente se disecan los vasos en un trayecto de 5 cm ligando todas sus colaterales. Posteriormente se cateterizan la arteria y la vena principal. El nivel de la exploración vascular depende, principalmente, de la localización del tumor primario. En el miembro superior los posibles abordajes son el axilar y el humeral. En el miembro inferior los niveles de la exploración vascular pueden ser ilia-

cos, femoral proximal, femoral distal y poplíteo. La arteriotomía y la venotomía se hacen de forma transversa, para disminuir el riesgo de estenosis. La arteria y la vena se conectan, mediante cánulas, a un circuito de circulación extracorpórea que incluye un oxigenador y un calentador; se mantiene el sistema a 39 °C. El aislamiento de la extremidad se efectúa con un torniquete neumático, a una presión de 250 mm Hg.

Inicialmente se inyectan en el circuito pirofosfatos, los cuales tienen como objetivo sensibilizar los glóbulos rojos al tecnecio 99 que se infundirá posteriormente. Con una gamma sonda colocada en la región precordial se descarta la presencia de fugas hacia la circulación general. A continuación se administra melfalan en una dosis de 10 mg/litro de extremidad perfundida para lesiones de miembro inferior, y de 13 mg/litro para miembro superior. La perfusión aislada se realiza durante 60 minutos. Luego se lava el sistema para eliminar el medicamento. Se retiran las cánulas y se suturan la arteria y la vena. Finalmente el paciente es llevado a cuidado intensivo, para monitorización (9,10) (Fig. 1).

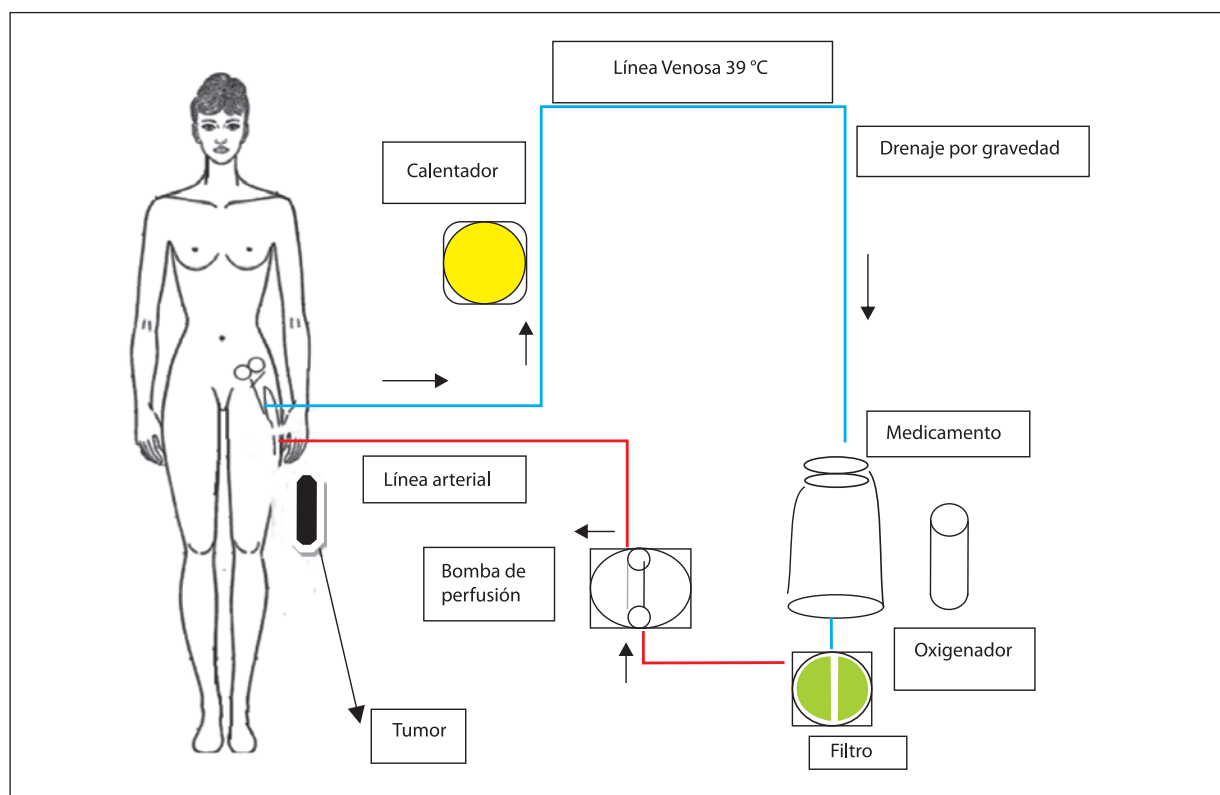


Figura 1. Esquema del proceso perfusión aislada de extremidad

Desde el 2007 se inició la experiencia del equipo responsable del presente trabajo con la técnica de perfusión aislada, que ya había completado a 13 pacientes a finales del 2008: de ellos, 5 hombres y 8 mujeres, con un promedio de edad de 45 años y un rango entre 20 y 66 años. De los pacientes, 5 presentaron lesiones tumorales en miembros superiores, y ocho, en miembros inferiores.

El diagnóstico histopatológico de los pacientes a quienes se les realizó perfusión aislada fueron: sarcomas de tejidos blandos en nueve pacientes; melanomas en estadio III C (metástasis en tránsito) en tres pacientes; y carcinoma de anexos cutáneos en un paciente (Tabla 1).

Tabla 1. Características demográficas y clínicas de los pacientes

Características demográficas	Valor (n)	Porcentaje (%)
Sexo		
Masculino	5	38
Femenino	8	62
Estadificación clínica		
I	0	0
II	0	0
III	11	84
IV	2	16
Extremidad involucrada		
M. superior	5	38
M. inferior	8	62
Tipo histológico		
Melanoma	3	23
Sarcoma sinovial	5	38,4
Leiomiomasarcoma	2	15,3
Histiocitoma fibroso maligno	1	7,6
Sarcoma epiteloide	1	7,6
Carcinoma de anexos cutáneos	1	7,6

Por variaciones anatómicas encontradas en un paciente, fue imposible la canalización de la vena femoral; por tal motivo el procedimiento no pudo llevarse a cabo. Dicha variación anatómica fue evidenciada con posterioridad mediante la realización de ecografía Doppler.

En un paciente con diagnóstico de sarcoma sinovial en la mano que fue llevado a perfusión no se obtuvo respuesta, y requirió amputación con adecuado control oncológico.

La respuesta al tratamiento se evaluó según la escala para respuesta a tratamientos en tumores sólidos de RECIST (11,12). Hubo 5 pacientes (41,7%) que presentaron repuesta parcial; otros 5 pacientes (41,7%) presentaron enfermedad estable; y 2 pacientes (16,7%), progresión de enfermedad. No hubo pacientes con respuesta clínica completa (figs. 2, 3 y 4).

Se presentó toxicidad grado I en 11 pacientes, y toxicidad grado II, en un solo paciente. En este último se reportó un sarcoma sinovial en la mano, que presento, a su vez, trombosis de la vena basilica, la cual se manejó de forma médica. Un paciente más requirió revisión quirúrgica por presentar sangrado durante la exploración vascular, y, posteriormente, edema pulmonar, lo cual se resolvió con apoyo ventilatorio en la Unidad de Cuidados Intensivos (UCI) durante 3 días.

El promedio de estancia postoperatoria en la UCI fue de 2 días (rango de 1-4 días), y el de estancia global promedio fue de 4 días. No se presentaron reingresos en ninguno de los 13 pacientes evaluados (tabla 2).

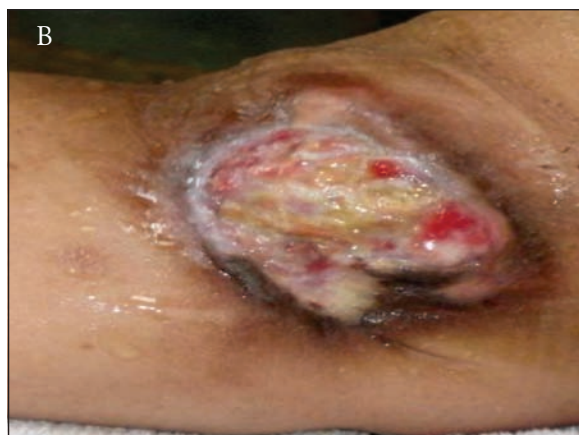
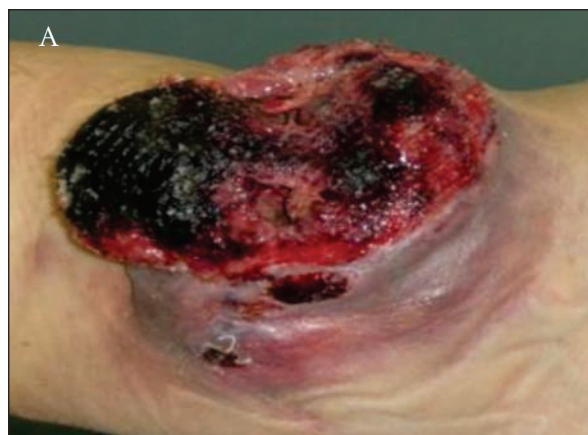
Figura 2. Extremidad con sarcoma previo a la perfusión (A) y resultados posteriores a la perfusión aislada (B)

De los pacientes a quienes se les practicó dicho procedimiento desde el 2007 hasta el 2008, se logró el salvamento de extremidad en el 76% de miembros profundos; en 24% fue necesaria la

amputación, y dentro de estos se incluyen quienes tuvieron imposibilidad técnica y progresión de la enfermedad.

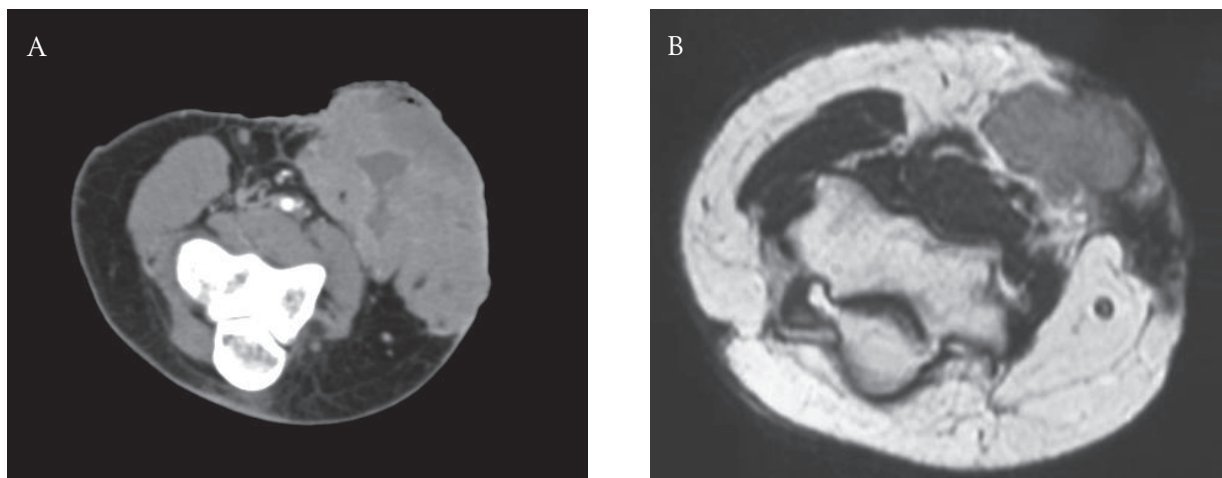


Figura 3. Respuesta evaluada mediante imágenes antes de la perfusión (A) y 6 semanas posteriores a la perfusión (B)

Tabla 2. Clasificación de Wieberdink: toxicidad local para perfusión aislada

Grado	Descripción	Número de pacientes
I	No efecto visible	11
II	Leve edema y eritema	1
III	Significativo edema y eritema, con ampollas y alteración de la función motora	0
IV	Extensa epidermólisis o con daño de los tejidos profundos, más síndrome compartimental	0
V	Reacción que requiere amputación	0

Discusión

En un estudio experimental, Klopp *et al.*, de la Universidad George Washington, describieron por primera vez, en 1950, la técnica de administrar quimioterapia intraarterial con el fin de tratar tumores de cabeza y cuello, y de extremidades (13). Esta clase de quimioterapia regional tenía como objetivo dar una mayor dosis a una región anatómica comprometida por un tumor maligno, para aumentar la efectividad del agente quimioterápico. Sin embargo, la mayor limitación de esta técnica era la toxicidad sistémica.

Con el ánimo de disminuir la toxicidad sistémica de la quimioterapia intraarterial, en 1958 Creech y Kremenz, de la Universidad de Tulane,

desarrollaron la perfusión aislada de extremidades para el tratamiento de pacientes con melanoma y sarcomas (5,6). El primer paciente tratado con perfusión aislada de extremidades fue un hombre de 76 años con múltiples metástasis en tránsito de melanoma, y quien se rehusó a la amputación de su extremidad afectada. El agente citostático usado fue melfalan; se obtuvo una excelente respuesta (14).

A partir de ese momento la perfusión aislada de extremidades ha sido objeto de múltiples estudios, con el fin de depurar su técnica y definir las posibles indicaciones en los pacientes con tumores de extremidades. Es así como en 1967 Cavaliere observó que el uso de la hipertermia podría aumentar la destrucción de las células tumorales, y realizó la primera perfusión aislada de extremidades hipertérmica (15), técnica posteriormente estudiada con mayor profundidad por otros grupos, los cuales determinaron que la temperatura más adecuada es 39 °C (16).

Durante los años sesenta y setenta del siglo XX la perfusión aislada de extremidades se implementó para múltiples clases de neoplasias; sin embargo, los pacientes que mostraron mejor respuesta a esta clase de terapia fueron quienes presentaban sarcomas de tejidos blandos y melanoma (17-19).

Otro avance importante en la implementación de la perfusión aislada de extremidades fue la utilización por primera vez de factor de necrosis tumoral alfa (TNF alfa) combinado con melfalan, por parte de Lienard, en 1992 (20), con lo cual se lograron respuestas objetivas hasta del 87%, y un salvamento de la extremidad afectada cercano al 90% (21-24). El factor de necrosis tumoral aumenta la permeabilidad vascular intratumoral mejorando la biodisponibilidad del medicamento citostático en las células tumorales, y ello ocasiona mayor necrosis tumoral, incluso en zonas hipóxicas con baja perfusión. Sin embargo, su uso se asocia a mayores complicaciones locales y sistémicas, que se presentan en un 30 % de los pacientes sometidos a este procedimiento (21-23).

Las indicaciones principales del uso de perfusión aislada de extremidades son en pacientes que presentan sarcomas de tejidos blandos de alto grado multicompartimentales, y en pacientes con melanomas irreseables o con lesiones en tránsito (25,26), como una alternativa a la amputación de la extremidad (23). También ha demostrado su utilidad en pacientes con tumores de células de Merkel (27) y carcinomas escamocelulares, así como en fibromatosis desmoides extensas que comprometan la viabilidad del miembro afectado (28).

En el ámbito adyuvante la perfusión aislada de extremidades ha sido utilizada en pacientes con melanoma en estadio III para tratar de disminuir la tasa de recidiva local y mejorar la supervivencia libre de enfermedad, con resultados estadísticamente no significativos en dos estudios clínicos aleatorizados; uno de ellos, multicéntrico (29,30). Por estos hallazgos la perfusión aislada de extremidades no está indicada en la adyuvancia de pacientes con melanomas localmente avanzados resecables quirúrgicamente.

En el INC se viene implementando desde el 2007 la técnica de perfusión aislada de extremidades para pacientes con sarcomas de tejidos blandos y melanoma con metástasis en tránsito que no son candidatos a otro tratamiento diferente de la amputación, con el fin de salvar la extremidad.

Durante los primeros 2 años de experiencia con esta nueva técnica se perfundió a 13 pacientes. El principal subtipo histológico encontrado en la serie objeto de estudio fue el sarcoma sinovial, en un 38,4% de los casos, seguido por el melanoma en un 23%, y el leiomiomasarcoma, en un 15,3%. El histiocio-

toma fibroso maligno (HFM), el sarcoma epitelioides y el carcinoma de anexos cutáneos se presentaron en un 7,6% cada uno. En una serie publicada por Eggermont, de 186 pacientes con sarcomas de tejidos blandos los principales subtipos histológicos fueron el HFM en un 25% de los casos; el liposarcoma, en un 19%; el sarcoma sinovial, en un 14%; y el leiomiomasarcoma, en un 7% (22).

Según los criterios RECIST, 5 pacientes (41,7%) presentaron respuesta parcial, otros 5 pacientes (41,7%) presentaron enfermedad estable, y dos pacientes (16,7%), progresión de enfermedad. No hubo pacientes con respuesta clínica completa (Fig. 4). Tales tasas de respuesta son equiparables a la mayoría de series en las cuales la perfusión aislada de extremidades es utilizada para pacientes con sarcomas y melanoma de tejidos blandos (21-25,31). Cabe anotar que en la presente serie todas las perfusiones se realizaron solo con melfalan, por la falta de disponibilidad de TNF alfa en Colombia.

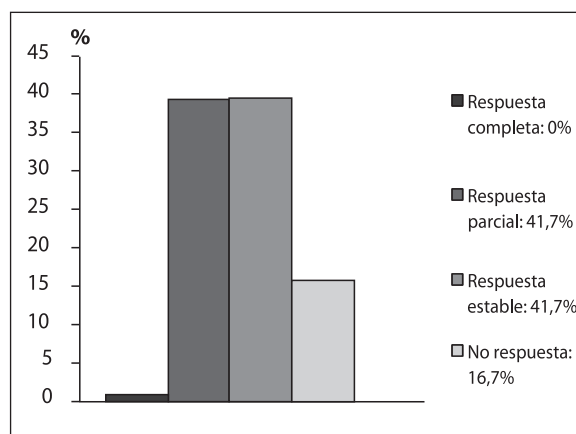


Figura 4. Porcentaje de pacientes con respuesta a perfusión aislada de extremidades, según escala RECIST-OMS

El estudio multicéntrico aleatorizado ACOSOG Z0020 fue diseñado para comparar la efectividad del TNF alfa más melfalan *vs.* melfalan solo, en la perfusión aislada en pacientes con melanoma de extremidades y metástasis en tránsito. Después de un análisis interino en el 2004 se decidió suspender el estudio, pues se demostraron resultados iguales en cuanto a la respuesta en los dos grupos, pero con mayor toxicidad en el grupo de pacientes que recibieron TNF alfa (32). A pesar de estos resultados, muchos centros europeos donde se realiza perfusión aislada de extremidades continúan recomendando el uso del TNF alfa asociado a melfalan en pacien-

tes con melanoma y grandes volúmenes tumorales, o en pacientes que son candidatos a una segunda perfusión por progresión de la enfermedad posterior a un periodo libre de progresión mayor a un año (33).

Hasta la fecha no hay estudios clínicos controlados en cuanto a si existe o no beneficio alguno en el uso de TNF alfa asociado a melfalan en los pacientes con sarcomas de tejidos blandos e indicación de perfusión aislada de extremidades. De acuerdo con una revisión sistemática de la literatura de 17 estudios que cumplieron los criterios de inclusión, 13 de ellos usaron la combinación melfalan más TNF, un estudio utilizó melfalan como agente único y 3 estudios más presentaron otras combinaciones de citostáticos. La tendencia de los estudios muestra una mayor respuesta global con la utilización de TNF (34).

En la serie objeto de estudio, 9 de los 13 pacientes llevados a perfusión aislada de extremidades presentaban sarcomas de tejidos blandos. Es interesante destacar cómo, si bien no se utilizó TNF alfa, la respuesta global es comparable con otras series de mayor tamaño, sin que se pueda, no obstante, sacar conclusiones definitivas, por el tamaño de nuestra muestra.

Según la escala de Wieberdink, se presentó toxicidad local grado I en 11 de los 12 pacientes, y grado II, es un solo paciente. En las diferentes series los grados de toxicidad más reportados son los grados I y II, con mayor porcentaje de este último (34). El menor porcentaje de toxicidad grado II de la serie estudiada podría explicarse por la no utilización de TNF alfa; sin embargo, se requieren estudios adicionales para comprobar dicha hipótesis.

Con las altas tasas de respuesta y la baja morbilidad descritas en el presente estudio y en las series internacionales se entiende por qué la perfusión aislada de extremidades es una buena alternativa de tratamiento en los pacientes con melanoma y sarcomas avanzados de las extremidades con indicación de amputación; más, si se tienen en cuenta las bajas tasas de respuesta a la quimioterapia y radioterapia que no alcanzan del 20% al 30% en el mejor de los escenarios (35,36).

Para llegar a conclusiones más sólidas sobre la efectividad y las indicaciones de la perfusión aislada de extremidades en nuestro medio se necesita realizar un seguimiento cuidadoso de los pacientes

planteando un trabajo de investigación prospectivo, que tenga como resultados finales el tipo de respuesta, el tiempo libre de enfermedad, la supervivencia global y las escalas de calidad de vida para los pacientes que reciben esta terapia.

Abre este proceso una nueva posibilidad para los pacientes que presentan sarcomas y melanomas en extremidades, con el fin de evitar amputaciones y mejorar la calidad de vida de los pacientes oncológicos.

Para evaluar la respuesta de las lesiones posterior al procedimiento de perfusión, contamos con dos escalas; la escala de la OMS y la escala RECIST las cuales describiremos a continuación a partir de 4 categorías: Respuesta completa, Respuesta parcial, Enfermedad estable y Progresión de la enfermedad. Para la categoría de respuesta completa se observa desaparición total de las lesiones. Para la categoría de respuesta parcial, según la escala RECIST observamos una disminución del 30% mientras que en la escala OMS se observa disminución del 50%. Para la categoría de enfermedad estable se observa que en ambas escalas la lesión no reúne criterios de respuesta parcial ni progresión de la enfermedad y finalmente para la cuarta categoría se mide la progresión de la enfermedad; según la escala RECIST se observa un 25% de crecimiento de la enfermedad y mientras que en la escala OMS se observa un crecimiento del 20% de la enfermedad.

Referencias

1. Ariyan CE, MS Brady. History of regional chemotherapy for cancer of the extremities. *Int J Hyperthermia*. 2008;24:185-92.
2. Kettelhack Ch, Kraus T, Hupp T. Hyperthermic limb perfusion for malignant melanoma and soft tissue sarcoma. *Eur J Surg Oncol*. 1990;16:370-5.
3. Liénard D, Eggermont AM, Kroon BB, et al. Isolated limb perfusion in primary and recurrent melanoma: indications and results. *Semin Surg Oncol*. 1998;14:202-9.
4. Instituto Nacional de Cancerología (INC)-Ministerio de la Protección Social(MPS) (Colombia). Anuario estadístico 2007. Bogotá: INC-MPS; 2008.
5. Creech O, Krementz ET, Ryan RF, et al. Chemotherapy of cancer: regional perfusion utilizing an extracorporeal circuit. *Ann Surg*. 1958;148:616-32.
6. Creech O, Krementz ET, Ryan RF, et al. Experiences with isolation-perfusion technics in the treatment of cancer. *Ann Surg*. 1959;149:627-39.
7. Wieberdink J, Benkuizen C, Braat RP, et al. Dosimetry in isolated perfusion of the limbs assessment of perfused tissue volume and grading of toxic reactions. *Eur J Cancer Clin Oncol*. 1982;18:905-50.

8. Eggermont AM, de Wilt JH, ten Hagen TL. Current uses of isolated limb perfusion in the clinic and a model system for new strategies. *Lancet Oncol.* 2003;4:429-37.
9. Thompson JF, Good PD, Kam PCA. Hyperthermic isolated limb perfusion in the treatment of melanoma: technical aspects. *Reg Cancer Treat.* 1994;7:147-54.
10. Kremenz ET, Sutherland CM, Muchmore JH. Isolated hyperthermia chemotherapy perfusion for limb melanoma. *Surg Clin North Am.* 1996;76:1313-30.
11. Therase P, Arbusck S, Eisenhauer E, et al. New guideline to evaluate the response to treatment in solid tumors. *J Natl Cancer Inst.* 2000;92:205-16.
12. Eisenhauer EA, Therase P, Bogaerts J, et al. New response evaluation criteria in solid tumours: revised RECIST guideline (version 1.1). *Eur J Cancer.* 2009;45:228-47.
13. Klopp C, Alford TC, Bateman J, et al. Fractionated intra-arterial cancer chemotherapy with methyl bis-amine hydrochloride; a preliminary report. *Ann Surg.* 1950;132:811-32.
14. Creech OJ, Ryan R, Kremenz A. Treatment of malignant melanoma by isolated perfusion technique. *JAMA* 1959;169:339-43.
15. Cavaliere R, Ciocatto EC, Giovanella BC, et al. Selective heat sensitivity of cancer cells. Biochemical and clinical studies. *Cancer.* 1967;20:1351-81.
16. Stehlin JS Jr, Giovanella BC, de Ipolyi PD, et al. Results of hyperthermic perfusion for melanoma of the extremities. *Surg Gynecol Obstet.* 1975;140:339-48.
17. Golomb FM, Postel AH, Hall AB, et al. Chemotherapy of human cancer by regional perfusion. Report of 52 perfusions. *Cancer.* 1962;15:828-45.
18. Austen WG, Monaco AP, Richardson GS, et al. Treatment of malignant pelvic tumors by extracorporeal perfusion with chemotherapeutic agents. *N Engl J Med.* 1959;261:1037-45.
19. Jesse RH. Technique of perfusion and infusion of head and neck. *Cancer Chemother Rep.* 1960;10:21-2.
20. Liénard D, Ewalenko P, Delmotte JJ, et al. High-dose recombinant tumor necrosis factor alpha in combination with interferon gamma and melphalan in isolation perfusion of the limbs for melanoma and sarcoma. *J Clin Oncol.* 1992;10:52-60.
21. Eggermont AM, Schraffordt Koops H, Liénard D, et al. Isolated limb perfusion with high-dose tumor necrosis factor-alpha in combination with interferon-gamma and melphalan for nonresectable extremity soft tissue sarcomas: a multicenter trial. *J Clin Oncol.* 1996;14: 2653-65.
22. Eggermont AM, Schraffordt Koops H, Klausner JM, et al. Isolated limb perfusion with tumor necrosis factor and melphalan for limb salvage in 186 patients with locally advanced soft tissue extremity sarcomas. The cumulative multicenter European experience. *Ann Surg.* 1996;224:756-64.
23. Eggermont AM, Schraffordt Koops H, Klausner JM, et al. Limb salvage by isolated perfusion with tumor necrosis factor alpha and melphalan for locally advanced extremity soft tissue sarcomas: result of 270 perfusions in 247 patients. *J Clin Oncol.* 1999;11:497.
24. Lejeune FJ, Pujol N, Liénard D, et al. Limb salvage by neoadjuvant isolated perfusion with TNFalpha and melphalan for nonresectable soft tissue sarcoma of the extremities. *Eur J Surg Oncol.* 2000;26:669-78.
25. Calvo Aller E, Arcas Meca R, Crespo de la Jara A, et al. Perfusión de extremidad aislada en Oncología. *Rev Oncol.* 2003;5:128-38.
26. Fraker DL. Management of in-transit melanoma of the extremity with isolated limb perfusion. *Curr Treat Options Oncol.* 2004;5:173-84.
27. Duprat JP, Domingues AL, Coelho EG et al. Long-term response of isolated limb perfusion with hyperthermia and chemotherapy for Merkel cell carcinoma. *Eur J Surg Oncol.* 2009;35:568-72.
28. Olieman AF, Liénard D, Eggermont AM, et al. Hyperthermic isolated limb perfusion with tumor necrosis factor alpha, interferon gamma, and melphalan for locally advanced nonmelanoma skin tumors of the extremities: a multicenter study. *Arch Surg.* 1999;134:303-7.
29. Koops S, Vaglini M, Suci S, et al. Prophylactic isolated limb perfusion for localized, high-risk limb melanoma: results of a multicenter randomized phase III trial. *J Clin Oncol.* 1998;16:2906-12.
30. Hafström L, Rudenstam CM, Blomquist E, et al. Regional hyperthermic perfusion with melphalan after surgery for recurrent malignant melanoma of the extremities. Swedish Melanoma Study Group. *J Clin Oncol.* 1991;9:2091-4.
31. Grünhagen DJ, Brunstein F, Graveland WJ, et al. Isolated limb perfusion with tumor necrosis factor and melphalan prevents amputation in patients with multiple sarcomas in arm or leg. *Ann Surg Oncol.* 2005;12:473-9
32. Cornett WR, McCall LM, Petersen RP, et al. Randomized multicenter trial of hyperthermic isolated limb perfusion with melphalan alone compared with melphalan plus tumor necrosis factor: American College of Surgeons Oncology Group Trial Z0020. *J Clin Oncol.* 2006;24:4196-201.
33. Kroon BB, Noorda E, Vrouenraets BC, et al. Isolated limb perfusion for melanoma. *Surg Oncol Clin N Am.* 2008;17:785-94.
34. Moreno Ramirez D, de la Cruz Merino L, Ferrándiz Pulido L, et al. Perfusión de miembro aislado en el tratamiento del melanoma y del sarcoma de partes blandas. [Isolated limb perfusion for locally advanced melanoma and soft tissue sarcoma: executive summary]. Madrid: Ministerio de Ciencia e Innovación. Instituto de salud Carlos III. Informe de Evaluación de Tecnologías Sanitarias (AETSA); 2007.
35. Blum RH, Edmonson J, Ryan L, et al. Efficacy of ifosfamide in combination with doxorubicin for the treatment of metastatic soft-tissue sarcoma. The Eastern Cooperative Oncology Group. *Cancer Chemother Pharmacol.* 1993;31(Suppl 2):S238-40.
36. Antman K, Crowley J, Balcerzak SP, et al. An intergroup phase III randomized study of doxorubicin and dacarbazine with or without ifosfamide and mesna in advanced soft tissue and bone sarcomas. *J Clin Oncol.* 1993;11:1276-85.