

## Reporte de caso

# Colgajo fasciocutáneo en isla de la arteria supraclavicular: alternativa segura en la reconstrucción de la región preauricular

## The Fasciocutaneous Flap in the Supraclavicular Artery Island: A Safe Alternative for the Reconstruction of the Preauricular Region

Enrique Cadena-Piñeros<sup>1,2</sup>

1 Grupo Cirugía de cabeza y cuello, Instituto Nacional de cancerología, Bogotá, Colombia.

2 Unidad Otorrinolaringología, Universidad Nacional de Colombia, Bogotá, Colombia.

### Resumen

La resección de tumores malignos siempre conlleva preocupación tanto para el paciente como para el cirujano; especialmente, cuando se trata de la cara o el cuello. Si a esta circunstancia se agrega el reto de la reconstrucción, esta preocupación es mayor. Por tal motivo, y como complemento de la descripción de un caso clínico reportado previamente por este autor, comparto la modificación en el diseño del colgajo fasciocutáneo en isla de la arteria supraclavicular (CFCIAS), el cual consiste en la desinserción de los haces claviculares del músculo trapecio en el momento del desprendimiento del colgajo sobre su sitio de inserción. Esto permite aumentar el ángulo de rotación hasta 180 grados, sin perjuicio del pedículo de la arteria nutricia. El caso presentado es de un paciente masculino de 93 años, a quien se le realizó resección local amplia de un tumor escamocelular de la región preauricular derecha, vaciamiento parotídeo y suprahomohiideo. El defecto se reconstruyó con un colgajo en isla de la arteria supraclavicular practicando desinserción de los haces claviculares del músculo trapecio, lo que hace más fácil la rotación del colgajo hasta 180 grados. Después de esta experiencia puedo recomendar la desinserción de los haces claviculares del músculo trapecio con el fin de facilitar la movilización del CFCIAS.

**Palabras clave:** neoplasias de cabeza y cuello, arteria supraclavicular.

### Abstract

The resection of malignant tumors is always a matter of concern for the patient as well as for the physician, especially when the head or neck are involved. If the need to reconstruct is included, concern is even greater. Therefore--and as further elaboration on the description of a clinical case previously reported on by the author—the modification is included herein on the design of the fasciocutaneous flap in the supraclavicular artery island (CFCIAS), which consists of beam desinsertion of the clavicular trapezius muscle at the time of flap detachment. This allows for an increase in the rotation angle of up to 180 degrees, without jeopardizing the nutrient artery pedicle.

Correspondencia:

Enrique Cadena-Piñeros. Instituto Nacional de Cancerología, Av. 1ª No. 9-85.

Teléfono: 3340959.

Correo electrónico: enriquecadena@hotmail.com.

Fecha de recepción: 17 de marzo del 2010. Fecha de aprobación: 18 de mayo del 2010.

The case presented is that of a 92-year old male on whom wide local resection of a squamous cell tumor on the right preauricular region and emptying of the suprahomohiideo parotoid was performed. The defect was reconstructed with a fasciocutaneous flap in the supraclavicular artery island using beam desinsertion of the clavicular trapezius muscle at the time of flap detachment, which facilitates flap rotation of up to 180 degrees. In light of this experience, I am able to recommend beam desinsertion of the clavicular trapezius muscle at the time of flap detachment as a means of facilitating the mobilization of the CFCIAS.

**Key words:** Head and neck neoplasia, supraclavicular artery

## Introducción

Las alteraciones de la piel secundarias a la exposición solar se presentan cada vez con mayor frecuencia; especialmente, las lesiones precancerosas y cancerosas. Es así como vemos que el carcinoma escamocelular ocupa el segundo puesto, con el 15,2 % de los casos, entre las neoplasias malignas de la piel, según estadísticas del Instituto Nacional de Cancerología de Colombia, y el primer lugar los carcinomas basocelulares (CBC), con el 55,7 % (1).

Los carcinomas escamocelulares se presentan, por lo general, en adultos mayores de piel clara que tienen antecedentes de exposición solar marcada. En países del trópico las personas usualmente tienen mayor exposición a los rayos ultravioleta; por ello, en la población campesina no es raro encontrar carcinomas de piel con extensos compromisos locales (2).

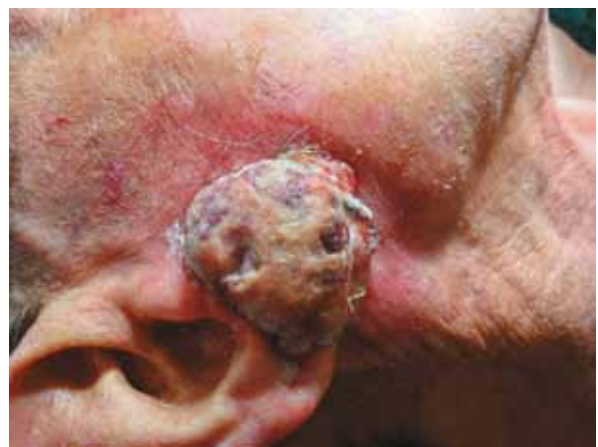En el Instituto Nacional de Cancerología de Colombia atendemos pacientes con tumores muy avanzados, quienes, por lo general, han retardado la consulta médica aduciendo razones socioculturales o de orden económico y administrativo. Como una consecuencia de esto, las resecciones quirúrgicas y, por ende, la reconstrucción de los defectos derivados de ellas se han convertido en un gran desafío.

Como un aporte a las técnicas de reconstrucción del área de cabeza y cuello, y como complemento a un artículo previo (3), presento el caso de un paciente a quien intervine con resección local amplia de un tumor escamocelular de región preauricular. El defecto se reconstruyó con un colgajo en isla de la arteria supraclavicular. Hice desinserción de

los haces claviculares del músculo trapecio, como una modificación de la técnica quirúrgica de este colgajo, lo cual facilitó el desplazamiento hasta la región preauricular.

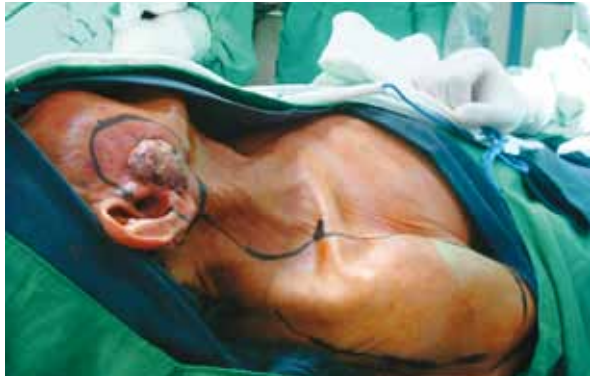## Caso clínico

Se trata de un paciente masculino de 93 años, procedente de una región de clima templado, quien fue sometido a resección parcial de lesión tumoral del área preauricular derecha en su región de origen, por lo que es remitido a la unidad de cabeza y cuello del Instituto Nacional de Cancerología. Presenta en ese momento una masa exofítica de 4x4 cm, que compromete la región preauricular derecha con extensión al tragus y lóbulo de la oreja; diagnóstico histopatológico de carcinoma escamocelular moderadamente diferenciado e infiltrante, sin invasión linfática (Figura 1).



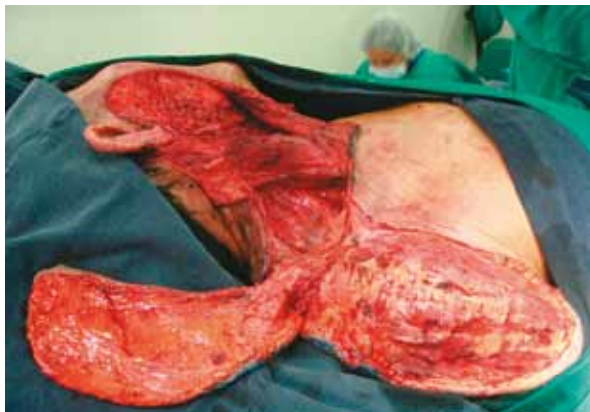**Fig. 1. Preoperatorio:** Carcinoma escamocelular; compromiso del área preauricular, el tragus y el lóbulo de la oreja derecha.

El paciente es intervenido quirúrgicamente y se le realiza extirpación tumoral. En este procedimiento se le retiran parcialmente el pabellón auricular y la parótida superficial, aunque se preserva el nervio facial en su totalidad; todo esto, acompañado de vaciamiento de cuello supraomohiideo ipsilateral. Seguidamente se diseñó un colgajo en isla de la arteria supraclavicular derecha, para reconstruir el defecto quirúrgico; el colgajo es en forma fusiforme o de raqueta, como ya se describió (3) (Figura 2).

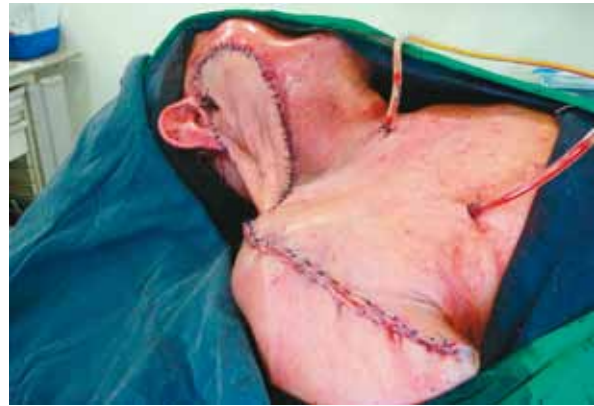

**Fig. 2. Diseño de resección local y colgajo:** Márgenes de resección de 20 mm; diseño fusiforme de colgajo fasciocutáneo de arteria supraclavicular.

Para lograr la rotación de 180 grados se introdujo una modificación adicional a este colgajo, consistente en el desprendimiento de los haces clavicular inferiores del músculo trapecio, pero conservando la inervación del nervio espinal, así como la circulación de los vasos cervicales transversos y supraclaviculares (Figura 3). Durante la fijación del colgajo se dejó una sonda de nelaton en el conducto auditivo externo, como férula (Figura 4).

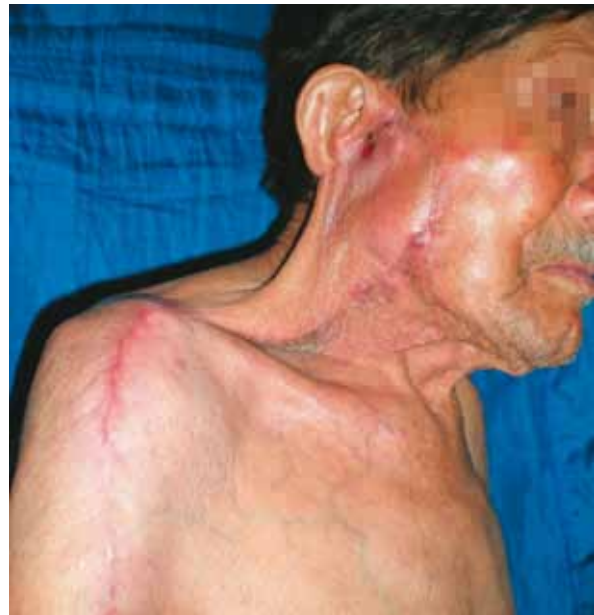

**Fig. 3. Colgajo fasciocutáneo en isla de arteria supraclavicular:** As clavicular de músculo trapecio desinsertado.



**Fig. 4. Postoperatorio inmediato:** Cierre del sitio donante y férula del conducto auditivo externo.

El resultado de patología demostró un carcinoma de células escamosas infiltrante, moderadamente diferenciado, no queratinizante, sin invasión linfocelular. El nivel de profundidad fue de 12 mm, con todos los bordes de sección, incluyendo el del conducto auditivo externo, negativos para infiltración tumoral. Se disecaron 38 ganglios del vaciamiento del cuello, los cuales fueron negativos para malignidad. La evolución postoperatoria fue buena; sin embargo, la sonda de nelaton se desprendió del conducto, y este se obliteró. A los 3 meses postoperatorios fue controlado, y se encontró una excelente integración del colgajo, con buena función del músculo trapecio y del nervio espinal (Figura 5).



**Fig. 5. Postoperatorio 3 meses:** Buena integración del colgajo al sitio receptor.

### Descripción de la técnica quirúrgica

El colgajo fasciocutáneo en isla de la arteria supraclavicular contiene piel, tejido celular subcutáneo y fascia del músculo deltoides; esto lo convierte en un colgajo delgado, pero resistente, ideal para reconstruir áreas de tensión, como lo son la región lateral del cuello y la región preauricular (3-5).

Con base en esta premisa, y una vez reseca la lesión, se diseña el colgajo en forma de raqueta, tomando como punto de rotación la parte proximal, donde se encuentra el pedículo de la arteria. La longitud máxima fue de 35 cm, y el ancho máximo, de 12 cm; el extremo más distal se delimita en concordancia con el borde más distal del sitio receptor (3,4).

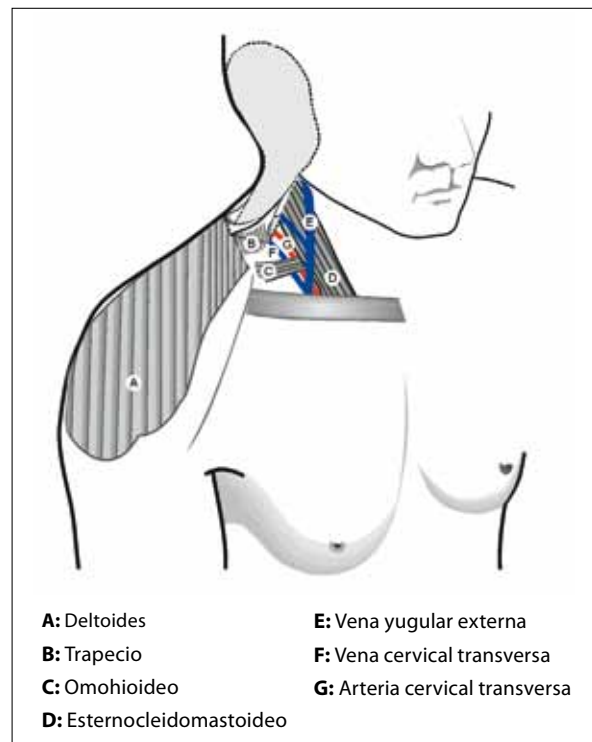
Recomiendo: primero, realizar la incisión inicial sobre el punto más distal del colgajo, comprometiéndolo la piel, tejido celular subcutáneo y la fascia del músculo deltoides, para continuar dicha incisión hacia el borde anterior del colgajo hasta el nivel de la clavícula. Segundo, levantar el colgajo, incluyendo la fascia del músculo deltoides, hasta encontrar el borde posterior del diseño del colgajo, y en ese momento incidir la piel sobre la línea posterior del diseño. Tercero, extender la incisión hasta el músculo trapecio. Cuarto, desinsertar los haces claviculares de este músculo, para rotar hacia anterior, en un ángulo de 180 grados, teniendo precaución de no enrollar el pedículo. En este punto es obligatorio preservar el nervio espinal que entra al trapecio (Figura 6).

Con la desinserción de los haces claviculares del trapecio, no descrita antes en la literatura, no es necesario soltar el pedículo de la arteria supraclavicular, lo que disminuye la posibilidad de lesión de éste (Figura 7).

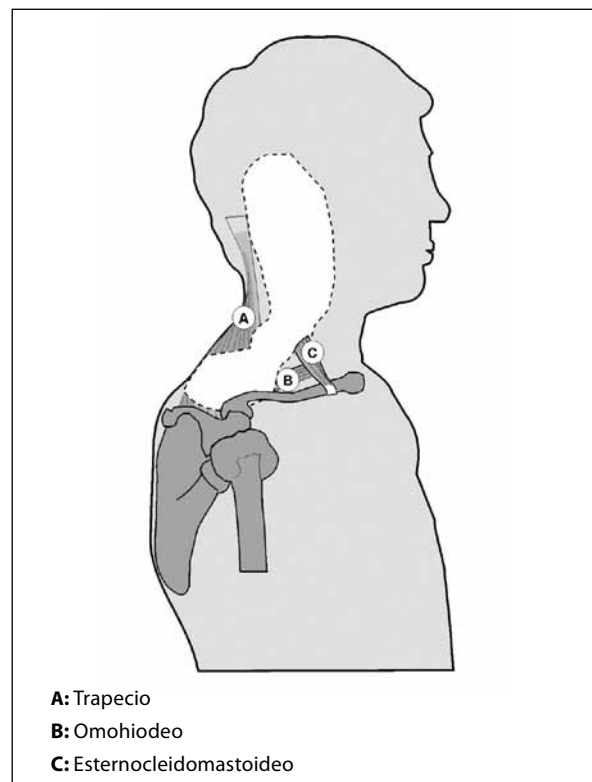
Por último, se debe hacer el cierre primario de la zona donante con puntos de tejido celular subcutáneo y de piel, separados. En la gran mayoría de los casos esto se puede hacer sin utilizar injertos libres de piel (6).

### Discusión

El colgajo fasciocutáneo en isla de la arteria supraclavicular que contiene piel, tejido celular subcutáneo (TCS), fascia del músculo deltoides y parte del



**Fig. 6. Diseño de colgajo fasciocutáneo de arteria supraclavicular:** Músculo trapecio seccionado sobre su as clavicular (B), a nivel de la clavícula.



**Fig. 7. Colgajo supraclavicular en rotación de 180 grados.**

platismo del cuello se ha descrito en la mayoría de los artículos para reconstrucciones de pacientes con contracturas del cuello posteriores a quemaduras (5). Sin embargo, existen modificaciones ya diseñadas por Kalantar-Hormozio (7) para cubrir defectos de la región mandibular, o diseños para relleno de la región hemifacial, descritos por Benedetto (8).

Como complemento a estas modificaciones, en publicación previa (3) se comentó la utilidad del CFCIAS para reconstruir la región anterior del cuello, a pesar de la disección radical de cuello, contrariamente a lo preconizado por Pallua, quien enfatiza la imposibilidad de realizar dicho colgajo en pacientes con este tipo de cirugía (9).

Adicionalmente, se describe en el presente escrito la sección de los haces musculares claviculares del trapecio para facilitar la rotación del colgajo hasta 180 grados, sin perjuicio de la función del nervio espinal, y preservando los vasos cervicales transversos, hecho que no está descrito previamente en la literatura, por lo cual fue importante resaltar esta modificación de la técnica.

Según Heitland y Pallua, el colgajo fasciocutáneo en isla de la arteria supraclavicular es delgado y de buena textura, lo cual es una gran ventaja para la reconstrucción de diferentes zonas de la cabeza y el cuello (10). Sin embargo, existen otras alternativas, como el colgajo deltopectoral o de Bakamjiam (11), pero éste tiene el inconveniente de aumentar la disección a la región anterior del tórax, y al momento del cierre se dificulta la aproximación de los tejidos del área deltoidea, lo cual hace imperativa la colocación de injertos libres en esta zona.

Finalmente, considero que el colgajo fasciocutáneo en isla de la arteria supraclavicular con desinserción de los haces claviculares del trapecio es una gran alternativa para reconstruir la región preauricular de la cara.

## Referencias

1. Instituto Nacional de Cancerología Colombia. Anuario Estadístico 2008. Bogotá: INC; 2009.
2. Acosta A E, Rueda X. Carcinoma basocelular. En: Guías de práctica clínica en enfermedades neoplásicas. Bogotá: Instituto Nacional de Cancerología; 2001. p. 15-32.
3. Cadena E, Moreno A. Colgajo fasciocutáneo en isla de la arteria supraclavicular para reconstruir la región anterior del cuello. *Rev Colomb Cancerol.* 2009;13(2):111-6.
4. Pallua N, Magnus Noah E. The tunneled supraclavicular island flap: an optimized technique for head and neck reconstruction. *Plast Reconstr Surg.* 2000;105(3):842-51.
5. Pallua N. Reconstruction of neck scar contractures using supraclavicular flaps. *Plast Reconstr Surg.* 2007;120:2114.
6. Vinh VQ, Ogawa R, Anh TV, Hyakusoku H. Reconstruction of neck scar contractures using supraclavicular flaps: Retrospective study of 30 cases. *Plast Reconstr Surg.* 2007;119(1):130-5.
7. Kalantar-Hormozi A, Khorvash B. Repair of skin covering osteoradionecrosis of mandible with the fasciocutaneous supraclavicular artery island flap: case report. *J Cranio-maxillofac Surg.* 2006;34(7):440-2.
8. Di Benedetto G, Aquinati A, Balercia P, Forlini W, Bertani A. Supraclavicular island fascial flap in the treatment of progressive hemifacial atrophy. *Plast Reconstr Surg.* 2008;121(5):247e-250e.
9. Pallua N, Magnus Noah E. The tunneled supraclavicular island flap: an optimized technique for head and neck reconstruction. *Plast Reconstr Surg.* 2000;105(3):852-54.
10. Heitland AS, Pallua N. The single and double-folded supraclavicular island flap as a new therapy option in the treatment of large facial defects in noma patients. 2005;115(6):1591-6.
11. Bakamjiam VY. A two stage method for pharyngoesophageal reconstruction with primary pectoral skin flap. *Plast Reconstr Surg.* 1965;36:173-84.