

Recomendaciones para el procesamiento de especímenes en patología ósea. Experiencia del Instituto Nacional de Cancerología de Colombia

Technical note: Recommendations for Processing Bone Specimens in Pathology: Practice at the National Cancer Institute of Colombia

Diana Lizcano¹, Ligia Restrepo², Alfredo Romero²

1. Grupo de Patología, Fundación Universitaria de Ciencias de la Salud (FUCS), Hospital San José, Bogotá, D.C., Colombia
2. Grupo de Patología Oncológica, Instituto Nacional de Cancerología, Bogotá, D.C., Colombia

Resumen

El procesamiento y estudio de la patología ósea es un reto diario para el patólogo debido a su complejidad diagnóstica. Las muestras con componente óseo requieren procedimientos como la manipulación de grandes piezas quirúrgicas y su descalcificación para obtener tejidos evaluables al microscopio. Lo anterior retarda el reporte patológico 20 a 30 días demorando el diagnóstico definitivo y el inicio de tratamiento o la evaluación de la respuesta a terapias neoadyuvantes. Se desarrolló una guía de procesamiento de especímenes óseos que reduce los tiempos hasta el diagnóstico definitivo en 2 a 3 días para biopsias y en 13 a 15 días para amputaciones y resecciones en bloque. Presentamos una guía práctica, rápida y reproducible.

Palabras clave: patología, procesamiento, hueso, neoplasias, calcio, revisión de la literatura

Abstract

The processing and study of bone biopsies represent a challenge for the pathologist due to the complexity of diagnosis. Bone samples require special processing such as the manipulation and decalcification of big surgical specimens in order to obtain evaluable tissue under the microscope. Consequently, the pathology is performed in about 20-30 days delaying the final diagnosis, the beginning of treatment, or the evaluation of neoadjuvant therapy response. A practical guideline for bone specimen processing was developed reducing layout time for final diagnosis around 2-3 days for biopsies and 13-15 days for surgical specimens. A practical, nimble, and reliable guideline is presented.

Key words: pathology, processing, bone, neoplasms, calcium, review of literature

Correspondencia:

Diana Patricia Lizcano-Zea, Grupo de Patología, Fundación Universitaria de Ciencias de la Salud (FUCS). Hospital San José, Bogotá, D.C., Colombia. Correo electrónico: diana_lizcano2405@yahoo.com

Fecha de recepción: 2 de agosto del 2010. Fecha de aprobación: 24 de agosto del 2010

Introducción

En el Instituto Nacional de Cancerología (INC) de Bogotá, Colombia, se procesan a menudo especímenes óseos, que varían desde pequeñas biopsias hasta grandes amputaciones; sin embargo, a pesar de la elevada frecuencia de este tipo de muestras, son pocos los manuales de patología quirúrgica que orientan sobre cómo realizar dicho tipo de procedimiento (1), de modo que se preserven tanto la morfología como la antigenicidad de los tejidos, y así se pueda brindar un diagnóstico adecuado y oportuno a los médicos y pacientes.

La naturaleza de los especímenes óseos pueden clasificarse en muestras obtenidas por: curetajes, biopsias, resecciones en bloque o amputaciones; y su fin puede ser tanto diagnóstico como terapéutico (2). A diferencia del procesamiento de otro tipo de tejido, las muestras que contienen componentes óseos requieren procedimientos especiales que usualmente no son requeridos por otro tipo de especímenes, como lo son la manipulación de grandes piezas quirúrgicas y el proceso de descalcificación, con el fin de poder obtener muestras representativas que se puedan evaluar al microscopio. Todo lo anterior implica una tardanza de 20 a 30 días, en promedio, en el reporte patológico, lo cual demora el diagnóstico definitivo, el inicio de terapias o la evaluación de la respuesta a terapias neoadyudantes.

El presente artículo tiene por objeto ofrecer a patólogos y residentes de patología una guía de procesamiento de especímenes óseos, derivada de la experiencia en nuestro laboratorio de patología, que permita disminuir los tiempos de procesamiento y mejorar la oportunidad de los diagnósticos.

Métodos

Principios generales del procesamiento macroscópico

El procesamiento óseo incluye tres pasos básicos: la preservación (fijación del tejido), la toma de la sección representativa (curetaje o corte) y la descalcificación del tejido con el fin de obtener material para la microtomía (1).

La anterior fórmula de preservación-sección-descalcificación es la de uso más extendido; principalmente, en especímenes simples y pequeños. Por otra parte, en las piezas más grandes (resecciones en bloque o amputaciones, y muestras de ambas que incluyan tejidos blandos adyacentes), lo más recomendado es invertir la fórmula, iniciando con la sección, continuando con la fijación y, posteriormente, realizando la descalcificación (1). Esta es la secuencia de pasos que actualmente se realiza en el Instituto Nacional de Cancerología (INC) para el procesamiento de la patología ósea.

El proceso de fijación busca interrumpir los procesos de degradación tras la muerte celular, tratando, además, de conservar la arquitectura y la composición tisular (3). La fijación debe hacerse con prontitud, ya que el proceso de autólisis se inicia inmediatamente un tejido es retirado del organismo, con la muerte celular y daño tisular consecuentes (4).

Existen numerosos tipos de fijadores; no obstante, la formalina neutra al 10% estabilizada (comúnmente denominada formol *bufferado*), se considera como el mejor fijador para especímenes patológicos, ya que preserva la morfología de los organelos, y, por tanto, la de la estructura celular; además, requiere un periodo de fijación relativamente corto (recuérdese que el formol ingresa en los tejidos a una velocidad de 1 mm por hora), puede ser usado para el almacenamiento de tejidos a largo plazo, y penetra de una forma rápida y homogénea, sin producir endurecimiento excesivo del tejido, lo cual da un detalle nuclear y citoplasmático muy adecuado; así mismo, conserva adecuadamente la antigenicidad del tejido, y así permite la realización de estudios complementarios, como la inmunohistoquímica, con magníficos resultados.

Dado lo anterior, la formalina se usa en nuestro laboratorio como el fijador ideal, y es adoptada casi universalmente en los laboratorios; más aun, instituciones de alto prestigio en patología, como el AFIP (Armed Forces Institute of Pathology), recomiendan su uso (4). La fórmula que nosotros utilizamos en el

INC para la preparación del formol bufferado para una solución de 1.000 ml es:

- Formaldehído al 35%-40%: 100 ml
- Agua destilada: 900 ml
- Fosfato de sodio monobásico: 4 g
- Fosfato de sodio dibásico (anhidro): 6,5 g

El proceso adecuado de sección del tejido óseo está determinado por tres condiciones: la orientación del espécimen, la inmovilización y el instrumento de corte apropiado (1). La orientación está establecida por el patólogo que procesa la muestra, y quien debe seguir la estructura anatómica, realizar los cortes en una sola dirección —en cuanto sea posible— y preservar la integridad del órgano/ espécimen luego de tomar el corte (1).

La inmovilización es prioritaria en la parte técnica del procesamiento óseo. Una variedad de instrumentos de soporte para tal fin han sido utilizados a lo largo de la historia: desde soportes de madera y tablas hasta bandejas de cartón.

El inmovilizador debe cumplir dos requisitos esenciales: permitir la acomodación a la forma del espécimen óseo y hacer una mínima interferencia con el instrumento de sección (1). Una técnica ampliamente usada, práctica y fácil de llevar a cabo es la llamada técnica de “tercera mano”, principio utilizado en el corte de madera y en las tiendas de comestibles para el jamón y el queso, la cual se realiza presionando la superficie del espécimen que se cortará contra una superficie más o menos firme de inmovilización (Figura 1). Esta inmovilización la realizamos de rutina en el laboratorio, lo cual optimiza la calidad del corte y disminuye la posibilidad de accidentes laborales.

La elección del instrumento de corte es importante para la toma de una adecuada sección del tejido óseo. Existen partidarios de las sierras manuales *vs.* las sierras mecánicas. Sin embargo, este dilema se resuelve teniendo en cuenta la preferencia y la experiencia en el manejo de estos instrumentos (1). Nosotros preferimos en nuestra institución el uso de

un cuchillo convencional de cocina adecuadamente afilado, o un bisturí con cuchillas nuevas en especímenes pequeños. Las muestras grandes son seccionadas con sierra manual.

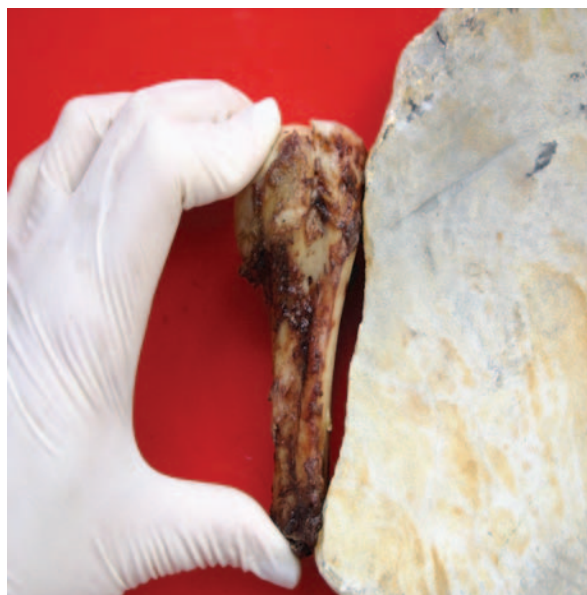


Figura 1. Obsérvese la disposición de los dedos y el apoyo lateral (principio de la “tercera mano”)

Proceso de descalcificación

La descalcificación se define como la completa eliminación de las sales de calcio presentes en los tejidos óseos (3). Los principales reactivos que se utilizan son ácidos inorgánicos fuertes (ácido nítrico o clorhídrico), ácidos débiles (sulfuroso) o ácidos orgánicos (fórmico, acético o tricloroacético).

Independientemente de cuál sea el ácido o la combinación de estos que se utilice, el descalcificante utilizado (normalmente denominado en los laboratorios como el “decal”) debe cumplir los requisitos de eliminar completamente los depósitos de calcio, no producir efectos indeseables o daño sobre los tejidos tratados y no interferir con los procesos de tinción que se utilizarán posteriormente en el proceso final del material (3).

En el INC utilizamos dos tipos de “decal”: uno para las biopsias de médula ósea y otro para el resto de especímenes óseos. El decal de médula

ósea está dado por una solución que contiene ácido clorhídrico y ácido fórmico, mientras en el decal de especímenes (hueso), adicionalmente a los dos ácidos se agrega ácido nítrico. Las fórmulas magistrales completas que usamos en el INC, y que incluyen la preparación de los ácidos, se describen en el cuadro 1.

Cuadro 1. Fórmulas magistrales usadas en el INC

a. Preparación del ácido fórmico (solución 1), para una solución de 1.000 ml
- Ácido fórmico al 90%: 80 ml
- Formol bufferado: 920 ml
b. Preparación del ácido nítrico (solución 2), para una solución de 1.000 ml:
- Ácido nítrico concentrado (al 65%): 200 ml
- Formol bufferado: 800 ml
c. Preparación del ácido clorhídrico (solución 3), para una solución de 1.000 ml:
- Ácido clorhídrico al 8%: 80 ml
- Formol bufferado: 920 ml
d. Fórmula del INC para descalcificante de médula ósea (para una solución de 100 ml):
- Formol bufferado: 82 ml
- Solución de ácido clorhídrico (solución 1): 8 ml
- Solución de ácido fórmico (solución 2): 10 ml
e. Fórmula del INC para descalcificante de especímenes (para una solución de 1.000 ml):
- Solución 1 (250 ml) + solución 3 (250 ml): 500 ml
- Solución 2: 500 ml

Nota: La solución 2 se agrega únicamente en el momento en que el tejido se va a someter a la descalcificación (según recomendaciones de la Secretaría de Salud de Bogotá), ya que produce gases tóxicos. Así mismo, se debe mantener el descalcificante en frasco de vidrio oscuro, tapado, pero no ajustado, pues ajustarlo representaría riesgo de explosión.

Nuestras observaciones mostraron que muy a menudo el detalle celular y la antigenicidad de las biopsias de médula ósea se perdían con la solución utilizada en los especímenes convencionales, lo cual dificultaba al patólogo la lectura y la interpretación de la muestra; incluso, detectamos una excesiva pérdida de la antigenicidad en la inmunohistoquímica, con las consecuentes dificultades en el reporte final de patología. Todo esto lo atribuimos al tipo de ácido utilizado o a la concentración de estos.

Decidimos, entonces, preparar una decal con un pH menos ácido (lo que denominamos una solución “acuosa”), pero que nos asegurara una buena descalcificación, y de esta forma optimizamos de manera relevante las características citológicas del tejido y la inmunohistoquímica.

Otras variables que buscamos controlar incluyen la renovación de la solución descalcificante, de modo que cambiamos a menudo las preparaciones (por lo general, semanalmente), y los utilizamos en un volumen óptimo en relación con el tejido por descalcificar (mínimo 1:20). Realizamos una agitación suave del recipiente que contiene el tejido con el descalcificante, por cuanto está comprobado que hacerlo acelera el proceso. Finalizado el proceso de descalcificación, barremos el exceso de ácido con agua corriente como solución neutralizante.

Procesamiento de amputaciones y resecciones en bloque

La siguiente es la mecánica que utilizamos en el INC para este tipo de especímenes:

1. Revisar la historia clínica con el fin de documentar la lateralidad, el tipo de procedimiento realizado, los antecedentes, los tratamientos recibidos, la localización exacta de la lesión y su correlación con la radiología.
2. Descripción macroscópica:
 - Identificación de la muestra.
 - Tamaño en sus tres dimensiones.
 - Describir la localización de la lesión (epífisis, metáfisis, diáfisis).
 - Describir las características de la lesión (presencia o no de cápsula, forma, consistencia, color, presencia de hemorragia, necrosis, abscesos, quistes, etc.).
 - Describir las relaciones de la lesión con respecto a bordes de resección, con tejidos u órganos adyacentes.

3. Retiro de los tejidos blandos.
4. Toma de bordes de resección:
 - Piel y tejidos blandos.
 - Paquete vasculonervioso.
5. Desarticulación de segmentos no comprometidos, a cargo del auxiliar de la morgue.
6. Toma de la tajada del segmento óseo afectado, de un grosor ideal de 8 mm.
7. Paso de la tajada del segmento óseo a decal.
8. Cambio del decal y revisión de ablandamiento de la tajada, dos veces al día (10:00 a.m. y 5:00 p.m.). La valoración del reblandecimiento del tejido se da subjetivamente, por medio de la profundidad de penetrancia de un alfiler. Consideramos que la descalcificación ha finalizado cuando la aguja traspasa de forma suave y limpia todo el espesor del tejido.
9. Una vez el estado de descalcificación permita el corte, la toma de los fragmentos representativos se realizará según las características del espécimen, así:
 - a. Espécimen sin quimioterapia previa: cortes representativos según el tamaño.
 - b. Espécimen con antecedente de quimioterapia neoadyudante: toma de mapeo. Se sugiere que el máximo número de cortes sea de 12 a 15 (Figura 2).
 - c. Espécimen con material de osteosíntesis: dificulta la toma de cortes y de mapeo del espécimen, por lo cual deben ser tomados los cortes del tejido adyacente al material de osteosíntesis, ya sea en tajada o en curetaje.
10. Número de cortes según tamaño:
 - 0-≤ 3 cm: procesar todo el tejido.
 - >3-5 cm: un corte por cada cm.

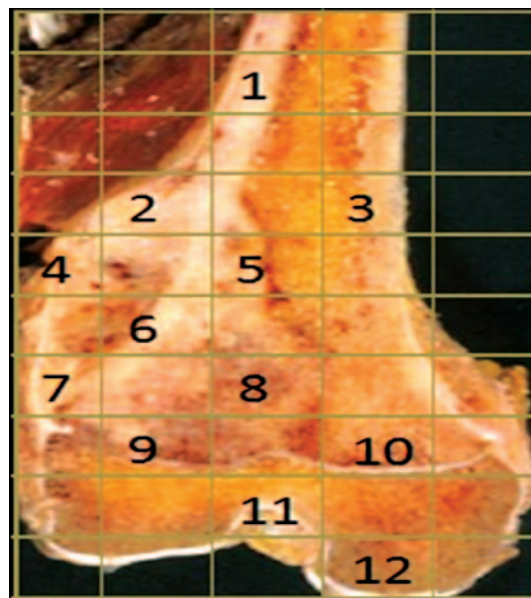


Figura 2. Mapeo de espécimen con antecedente de quimioterapia neoadyudante.

- 6-10 cm: la mitad del tamaño del espécimen +1.
- Espécimen >10 cm: máximo, 12 a 15 cortes.

11. Lavar con agua el tejido.
12. Pasar el tejido a casetes y al recipiente de decal.
13. Cambio de decal y revisión del ablandamiento, 2 veces al día (10:00 a.m. y 5:00 p.m.).
14. Pasar el tejido para inclusión, procesamiento, corte, coloración y lectura.

Procesamiento de curetajes y biopsias óseas

1. Revisar la historia clínica.
2. Realizar la descripción macroscópica, incluyendo el color, el número, el tamaño y la consistencia de los fragmentos recibidos.
3. Procesar todo el material, excepto en presencia de un número muy grande de fragmentos.
4. Separar el tejido óseo de otros tejidos que no requieran proceso de descalcificación.

5. Pasar el tejido óseo a los casetes y al recipiente de decal.
6. Cambio de decal y revisión de ablandamiento (10:00 a.m. y 5:00 p.m.).
7. Cuando el ablandamiento lo permita, el tejido se lava con agua, y se pasa a procesamiento para microtomía, coloración y lectura.

Resultados

Nuestra metodología de procesamiento de especímenes óseos nos permitió disminuir de forma significativa el tiempo final en la entrega de resultado definitivo de anatomía patológica (incluido el tiempo de lectura microscópica e interpretación del caso por parte de patólogo, una vez a recibidas las láminas de hematoxilina y eosina, así como la redacción del informe, la transcripción y la firma del reporte), fue así como procedimientos pequeños como biopsias y curetajes, en donde los tiempos previos de reporte excedían casi 1 semana en su emisión; ahora se emiten en 3 a 4 días, mientras que los procedimientos mayores tipo amputaciones y resecciones en bloque pasaron de 1 mes a un máximo de 12 a 15 días (12), lo cual se traduce en una mayor eficiencia en la emisión del diagnóstico conclusivo, y así permite al médico tratante establecer terapéuticas definitivas (quirúrgicas o médicas) o complementarias, y mejorar el tratamiento de los pacientes.

Discusión

El INC de Bogotá es el mayor centro de referencia para el estudio y el tratamiento de patologías oncológicas en Colombia; en especial, las de tipo ortopédico, lo cual convierte al INC en uno de los líderes latinoamericanos en el diagnóstico y manejo de los tumores óseos. Tan sólo en 2009 se realizaron más de 250 procedimientos ortopédicos, que generaron 210 muestras para estudio de patología (datos aún no publicados), y que incluyeron biopsias, curetajes, resecciones segmentarias (principalmente, en salvamento de extremidades) y amputaciones.

El procesamiento de especímenes óseos que se reciben diariamente en los laboratorios de patología, tanto para entidades benignas como malignas, es un proceso complicado y no uniformemente realizado, lo que en ocasiones conlleva grandes dificultades en la obtención de material adecuado para lectura, así como en la interpretación final de los hallazgos al momento de realizar un diagnóstico histopatológico.

Esta situación, finalmente, ocasiona demoras excesivas en tiempo para emitir el diagnóstico definitivo, con las consecuencias que esto deriva en el inicio de terapéuticas y en la continuación de tratamientos. No obstante, a pesar de las dificultades propias de estos especímenes, los manuales de patología quirúrgica no tienen especificaciones que permitan un enfoque fácil, dinámico y rápido en su manipulación y su procesamiento.

Dado lo anterior, y de acuerdo con la experiencia de muchos años en el procesamiento y la lectura de patologías óseas en el INC, sugerimos una guía práctica de procesamiento de especímenes óseos que, finalmente, nos ha permitido optimizar los tiempos de entrega de resultados, de modo que muestras como biopsias y curetajes, que anteriormente se demoraban entre 5 y 7 días para un diagnóstico final, hayan pasado a 3 o 4 días, y que la entrega de reportes de amputaciones y resecciones en bloque, que demoraban entre 25 y 30 días, se hayan disminuido a un máximo de 12 o 15 días.

Bibliografía

1. Dimenstein IB. Bone grossing techniques: helpful hints and procedures. *Ann Diagn Pathol.* 2008;12:191-8.
2. Dorfman HD, Czerniak B (editors). *Bone tumors.* St. Louis: Mosby; 1998.
3. García del Moral, R. (editor). *Laboratorio de anatomía patológica.* Madrid: McGraw-Hill Interamericana de España; 1993.
4. Prophet E, Mills B (editores). *Métodos histotecnológicos.* Instituto de Patología de las Fuerzas Armadas de los Estados Unidos de América. Maryland: AFIP; 1995.