

## ARTÍCULO REVISIÓN

# Dermatofibrosarcoma protuberans

## Dermatofibrosarcoma protuberans

Juan Camilo Barrera<sup>a</sup>, Álvaro Enrique Acosta<sup>a,b</sup>, Laura Trujillo<sup>c</sup>

a. Unidad Funcional de Dermatología Oncológica, Instituto Nacional de Cancerología, Bogotá, D.C., Colombia

b. Departamento de Medicina Interna, Universidad Nacional de Colombia, Bogotá, D.C., Colombia

c. Programa de especialización en Dermatología, Fundación Universitaria Sanitas, Bogotá, D.C., Colombia

Autor para correspondencia: Juan Camilo Barrera Correo electrónico: jcbgmd@hotmail.com

Recibido el 17 de enero de 2019; aceptado el 13 de julio de 2019

Disponible en Internet el 29 de septiembre de 2019

### PALABRAS CLAVE:

Dermatofibrosarcoma;  
Terapéutica;  
Cirugía;  
Cirugía de Mohs;  
Patología

### KEYWORDS:

Dermatofibrosarcoma;  
Therapy;  
Surgery;  
Mohs surgery;  
Pathology

### Resumen

El dermatofibrosarcoma protuberans (DFSP) es un sarcoma cutáneo de baja incidencia y lento crecimiento que afecta principalmente a personas de entre 20 a 39 años y es más frecuente en afrodescendientes. La localización anatómica más común es el tronco, seguido de las extremidades superiores. La etiología no está clara, pero la mayoría de los casos presentan rearrreglos genéticos que involucran los genes COL1A1 y PDGFB. El riesgo de metástasis es bajo, pero tiene tendencia a la recurrencia local, especialmente en: los tumores resecaados con márgenes insuficientes, los tumores profundos y los tumores que presentan cambio fibrosarcomatoso. La primera línea de manejo para la enfermedad local es la cirugía con la resección local amplia o la cirugía micrográfica de Mohs (CMM), que ha mostrado recurrencias consistentemente bajas. La radioterapia se ha usado para tumores irresecaables o como adyuvancia. En los casos de enfermedad metastásica el manejo de elección es el imatinib.

### Abstract

Dermatofibrosarcoma protuberans (DFSP) is a low incidence and slow growing cutaneous sarcoma that mainly affects individuals between 20 and 39 years old and is more frequent in black race. The most common anatomical site is the trunk, followed by the upper extremities. The etiology is unclear, but the most cases present genetic rearrangements involving the COL1A1 and PDGFB genes. The risk of metastasis is low, but it tends to local recurrence, especially when section margins were insufficient, in deep tumors or those with fibrosarcomatous change. The first line of treatment for local disease is surgery; wide local resection or Mohs micrographic surgery (MMS). The latter technique has shown consistently low recurrence rate. Radiotherapy has been used for unresectable cases or as adjuvant therapy. Imatinib is useful for metastatic disease.

## Introducción

El dermatofibrosarcoma protuberans (DFSP) es un sarcoma de diferenciación fibroblástica originado en la piel. Fue descrito por primera vez en 1890 por Taylor, pero fue Darier quien en 1924 lo reconoció como una entidad clínico-patológica independiente. Un año más tarde, en

1925, Hoffman acuñó el término dermatofibrosarcoma protuberans (1,2).

En el Instituto Nacional de Cancerología (INC), entre 1954 a 1987, el DFSP representó el 0,06% de todas las neoplasias malignas y el 1,17% de todos los sarcomas (3). Según el anuario estadístico de 2016 del INC el DFSP re-

presentó el 0,6% de los tumores malignos de la piel con 9 casos nuevos (4). Por ser una enfermedad con alta tendencia a la recurrencia, la cirugía micrográfica de Mohs (CMM) es una alternativa importante de tratamiento (5). En Colombia se tiene experiencia en el uso de esta técnica en la modalidad de parafina para el tratamiento de esta enfermedad (6).

Este artículo es una revisión del DFSP con énfasis en el resultado de la CMM. Los investigadores realizaron una búsqueda de la literatura científica en la base de datos MEDLINE mediante el motor pubmed cruzando distintos términos MeSH: *Dermatofibrosarcoma, Epidemiology, In situ hybridization, Pathology, Dermoscopy, Prognosis, Recurrence, Mohs surgery, Margins of excision, Therapy, Surgery, Radiotherapy e Imatinib Mesylate*. Se filtraron los artículos más relevantes y se hizo una revisión crítica de los mismos. Algunas publicaciones regionales relevantes por fuera de la base de datos MEDLINE fueron incluidas.

## Epidemiología

EL DFSP es una neoplasia rara que representa menos del 0,1% de todas las malignidades (5) y el 18,4% de los sarcomas de tejidos blandos (7). Su incidencia está entre 0,8 y 5 casos/1'000.000 hab/año (8,9), siendo más alta en afrodescendientes, en quienes llega a ser de 7,1 casos/1'000.000 hab/año (8). El grupo etario más afectado es el comprendido entre 20 y 39 años con el 42% al 46,8% de los casos (8,9), seguidos del grupo de 40 a 59 años con el 37,7% y el grupo de 60 a 79 años con el 12,2% (8). Los mayores de 80 años representan solo el 2,1%, los menores de 19 años el 6% (8) y solo el 3% son congénitos (10). La diferencia por sexo es controversial y algunos estudios sugieren predominio masculino (11), mientras que otros sugieren predominio femenino (8,12) y otros no muestran diferencias (13,14). Algunas variantes clinicopatológicas del tumor pueden tener particularidades en su epidemiología, como por ejemplo: el tumor de Bednar que se encuentra más comúnmente en niños y afrodescendientes (12,13), el fibroblastoma de células gigantes que es un tumor de la edad pediátrica (15) y la variante atrófica que es más frecuente en personas jóvenes (16).

## Etiología

Hasta el momento no se han identificado factores causales suficientes o necesarios para desencadenar el DFSP. Hasta el 21% de las personas refieren haber presentado algún tipo de trauma en el sitio del tumor, pero la relación causal de estos eventos es aún cuestionable (17).

## Patogénesis

En el 96% de los DFSP hay rearrreglos genéticos que involucran los genes que codifican para el colágeno tipo 1 (COL1A1) y el factor de crecimiento derivado de plaquetas subunidad B (PDGFB) (18), bien sea mediante traslocaciones recíprocas t(17;22)(q22;q13) o mediante anillos cromosómicos supernumerarios conteniendo el gen

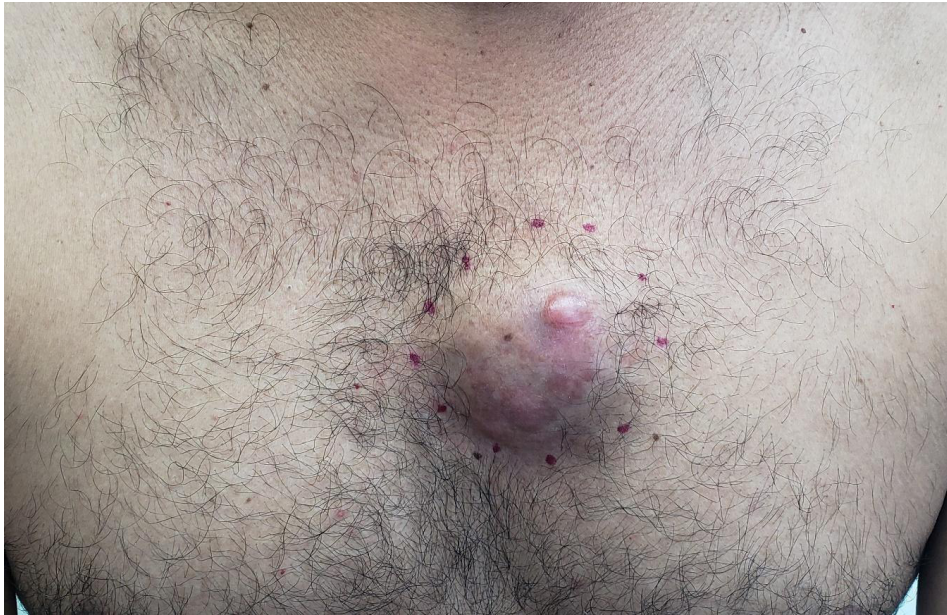de fusión COL1A1/PDGFB (19). Estos rearrreglos genéticos ponen el PDGFB bajo el control del promotor de COL1A1 (20), lo que lleva a la expresión de la proteína de fusión COL1A1/PDGFB, que se procesa después de la traducción para producir un PDGFB funcional (21) que activa el receptor PDGFR de manera autocrina y paracrina (22). El PDGFB es un potente mitógeno para las células mesenquimales y la activación constante de su receptor induce el desarrollo del tumor (22). Se han detectado varios subtipos del gen de fusión, sin que se haya encontrado alguna relación entre estos y las características histológicas o clínicas del tumor (23,24). También, se han descrito rearrreglos con el COL1A2 y rearrreglos que involucran el COL6A3 en mujeres con DFSP de la mama (25). Estos rearrreglos pueden detectarse por hibridación fluorescente in situ (FISH) o por reacción en cadena de la polimerasa con transcriptasa reversa (RT PCR) (18).

## Clínica

La forma clásica del DFSP consiste en un tumor de color piel, rosado, pardo o violáceo, de consistencia firme (fig. 1). No obstante, la clínica es heterogénea y el tumor puede cambiar con el tiempo de evolución (26). Cuando las lesiones inician pueden tener las características clásicas o carecer del típico crecimiento exofítico; en este último caso el 29% de ellos inician simulando una morfea, el 42% simulando un angioma y 19% simulando atrofodermia (10). Con el tiempo es usual que las lesiones adquieran el crecimiento exofítico evidente, esto puede tardar en promedio 7,6 años (10) y sin embargo algunas lesiones se mantienen sin protruir (16). Además del DFSP clásico existen otras formas clínicas de la enfermedad, como: la variante atrófica (27), la variante pigmentada o el tumor de Bednar, la variante fibrosarcomatosa y el fibroblastoma de células gigantes (15).

El DFSP es un tumor de lento crecimiento, lo que lleva a que en promedio el diagnóstico se haga 10 años después de que aparecieron las primeras manifestaciones (17). Puede ser tan lento el crecimiento y tan demorado el diagnóstico que algunas lesiones congénitas han sido diagnosticadas durante la edad escolar (28).

La localización más frecuente del DFSP es el tronco con el 35% al 77% de los casos (9,11,12), el segundo sitio de presentación son los miembros superiores con una frecuencia del 18% al 28,2% (9,12), seguidos de los miembros inferiores con una frecuencia del 12,5% al 28% (9,12) y la región de cabeza y cuello con el 6,1% (9). La localización en genitales se considera poco frecuente (29). Algunas variantes podrían tener una distribución diferente; el DFSP mixoide tiene predilección por las extremidades (30) y la variante atrófica puede verse más comúnmente en el dorso (16). Los niños tienen particularidades en la localización; son frecuentes en ellos las lesiones acrales, que pueden verse en el 15,3% de los casos (28). Estas son más frecuentes en las manos que en los pies (31). Se han reportado lesiones simultáneas en un mismo paciente y que pueden estar agrupadas como satélites o estar en áreas corporales distintas (32).



**Figura 1.** DFSP en el pecho de un hombre adulto. La lesión exhibe características típicas: un tumor firme con áreas eucrómicas y áreas rosadas, cuyo mayor volumen está en la dermis y el tejido celular subcutáneo.

## Diagnóstico

El diagnóstico clínico requiere un alto índice de sospecha ya que el DFSP puede ser confundido con: neurofibroma, neurilemoma, leiomioma, melanoma, carcinoma basocelular morfeiforme, queloide, sarcoma de Kaposi, fibrosarcoma, dermatofibroma, quiste, angioma, lipoma, morfea, atrofodermia, lipoatrofia, anetodermia y fibroma laxo, entre otros (2,11,27,33). Además de la sospecha clínica se requiere confirmación diagnóstica mediante el estudio histológico de una biopsia de piel. El FISH para identificar el rearrreglo t (17; 22) en la biopsia de piel puede ser de utilidad para aclarar el diagnóstico en casos seleccionados (34).

## Dermatoscopia

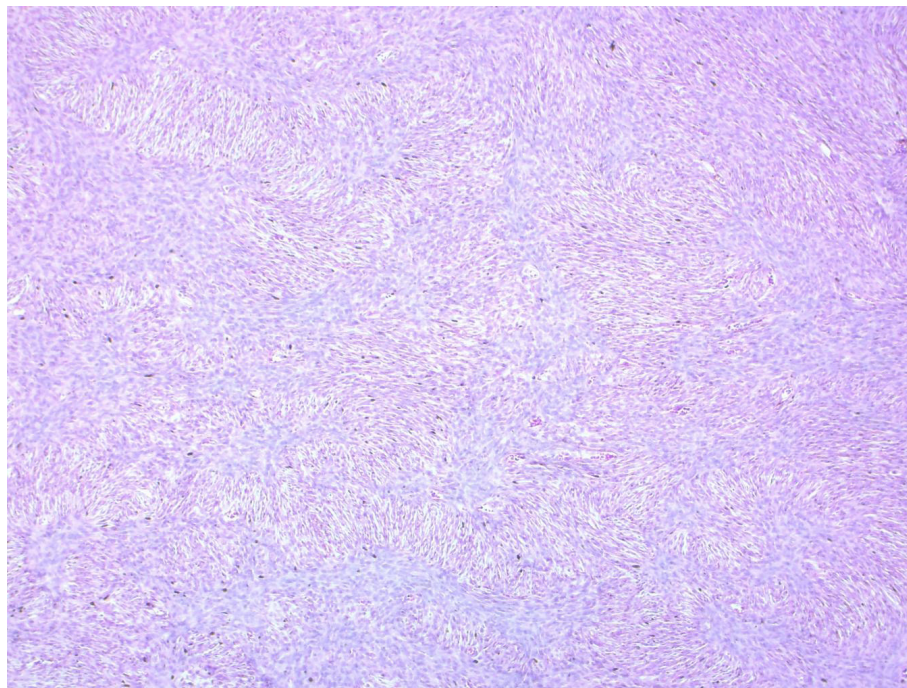
Esta es una técnica reciente para el abordaje diagnóstico del DFSP. Los patrones descritos para el DFSP clásico son: la red pigmentada en el 87% de los pacientes, vasos en el 80%, áreas marrón claro sin estructura en el 73%, estrías blanco brillantes en el 67%, fondo rosado en el 67% y áreas hipopigmentadas o despigmentadas en el 60% (35). Los DFSP exhiben al menos dos de estas características al tiempo y los tumores recurrentes pueden exhibir las seis características a la vez (35). La combinación más distintiva de DFSP es la de vasos no enfocados y el retículo de pigmento (36). Algunas de las variantes clínicas del DFSP han mostrado características dermatoscópicas propias; la variante del DFSP similar a angioma muestra vasos arborescentes gruesos de distribución centrífuga sobre un fondo rosado (37), los DFSP similares a queloide se caracterizan por tener vasos polimorfos en fondo blanco azulado con áreas blancas desestructuradas y el DFSP similar a morfea

presenta un área de hipopigmentación central rodeada de una red fina pigmentada con vasos lineares (37).

## Histopatología

En la actualidad el método diagnóstico más confiable es la biopsia de piel, no obstante se ha reportado que hasta en un 33% de los casos la biopsia inicial no fue diagnóstica y se requirió del espécimen quirúrgico completo (17). Es recomendable que la biopsia sea profunda y tenga representación de la dermis y el tejido celular subcutáneo (33). La imagen histológica clásica del DFSP corresponde a un tumor de células fusiformes que se disponen en un patrón estoriforme o en rueda de carreta, con alta densidad celular en el centro de la lesión y la disminución de la densidad celular en la periferia donde presenta proyecciones que infiltran el tejido graso (38). Las mitosis son poco frecuentes, usualmente menos de cinco mitosis por campo de 10X (39). La *figura 2* muestra los cambios histopatológicos clásicos.

Además de la forma clásica del DFSP existen variantes histológicas como: la mixoide, la pigmentada o el tumor de Bednar que representan el 1% de los DFSP (40), la forma atrófica, el fibroblastoma de células gigantes y la variante con cambio fibrosarcomatoso que representan el 7,6% de los DFSP (41). El DFSP mixoide se caracteriza por sábanas de células fusiformes de citoplasma eosinófilo con núcleos estrellados, estroma mixoide en más del 50% y vasos prominentes de pared delgada (30). El fibroblastoma de células gigantes muestra un grado variable de células fusiformes con un estroma hialino fibromixoide y hendiduras revestidas por una capa de células gigantes multinucleadas, que son un hallazgo patognomónico (42). El tumor de Bednar presenta células dendríticas cargadas de pigmento (43).



**Figura 2.** Biopsia de piel con tinción rutinaria de hematoxilina y eosina. Se observan células fusiformes dispuestas en fascículos con los típicos patrones estoriforme y en rueda de carreta.

La variante fibrosarcomatosa se caracteriza por una mayor celularidad, atipia citológica, actividad mitótica alta, expresión escasa de CD34 y un patrón de entrelazamiento en espina de pescado (44). Un mismo tumor puede presentar más de una variante histológica (30).

A pesar de los rasgos distintivos del DFSP su evaluación histológica es un reto y su diagnóstico diferencial incluye: la dermatofibroma celular, el neurofibroma, el *schwannoma*, el tumor maligno de la vaina neural periférica, el leiomioma, el liposarcoma mixoide, el fibrosarcoma y el melanoma desmoplásico, entre otros (39). El perfil de inmunohistoquímica del DFSP es CD34 positivo, vimentina positivo, nestina positivo, factor XIIIa negativo y S100 negativo (39,45). EL CD34 es el marcador más relevante, su sensibilidad es del 84% al 100% y su especificidad es del 83% (38). Es más frecuente que los DFSP negativos a CD34 correspondan a la variante fibrosarcomatosa (46), pues solamente el 77,3% tiñen con este marcador (21). Los falsos positivos pueden corresponder a otros tumores como el miofibrosarcoma, tumor fibroso solitario, sarcoma epitelioides y angiosarcoma, entre otros (46). El factor XIIIa es otra herramienta útil y usualmente es positivo en el dermatofibroma y negativo en el DFSP, aunque un 10% a 15% de los dermatofibromas pueden ser negativos y en la misma proporción los DFSP pueden ser positivos (46).

## FISH

Es usado para la detección del rearrreglo entre los cromosomas 17 y 22 (19). El 96% de los casos claramente diagnosticados como DFSP y el 91% de los casos catalogados como probables tienen FISH positivo (38). El FISH

de fusión dual tiene sensibilidad del 94,33%, especificidad del 100% y un 8,12% de pruebas fallidas (20). La técnica de FISH *break apart* tiene sensibilidad del 95% y pruebas fallidas del 17,69% (20). El número de señales es mayor en la variante fibrosarcomatosa; con la técnica *break apart* el número promedio de copias de PDGFB por célula es de 3,47 para el DFSP clásico y de 4,54 en la variante fibrosarcomatosa (21). Además la proporción de células positivas en el FISH es más alto en esta variante (21). El tamaño del tumor también se correlaciona positivamente con una alta proporción de células que presentan señal y el número de señales por célula (47).

## Imágenes diagnósticas

El papel de las imágenes radiológicas como método diagnóstico del DFSP es muy limitado. En la ecografía de alta frecuencia se ha reportado una imagen similar a una medusa con un cuerpo oval hipoeicoico paralelo a la epidermis, invadiendo el tejido celular subcutáneo a través de unas proyecciones similares a tentáculos (48). En la tomografía se han reportado lesiones ovales, redondas y en tira plana, isodensas o hipodensas y con bordes bien definidos (49). La tomografía puede ser de utilidad cuando se sospeche compromiso óseo (46). La resonancia magnética es la imagen de elección para la evaluación de la extensión subclínica profunda y el planeamiento de la cirugía, pero no es recomendable para evaluar los márgenes laterales (50). Thornton *et al.* reportaron que la resonancia cambió considerablemente el planeamiento quirúrgico en 2 de 10 niños con DFSP (51). Otra utilidad de la resonancia es el seguimiento de los pacientes tratados. Algunos autores consideran conveniente

tener una resonancia de base que facilite la diferenciación entre la imagen de la cicatriz, los cambios posoperatorios y la recurrencia (2). La estadificación rutinaria con imágenes es innecesaria debido a la baja probabilidad de metástasis a distancia, sin embargo, en el DFSP con cambio fibrosarcomatoso las imágenes del tórax son útiles (52).

## Pronóstico

El riesgo de recurrencia después de cirugía convencional es variable. Las primeras publicaciones se caracterizaron por tasas de recurrencias muy altas de hasta el 60% (53), que pudieron relacionarse con márgenes quirúrgicos estrechos, a diferencia de los estudios posteriores que han publicado tasas de recurrencia más favorables. Farma *et al.* reportaron 1% de recurrencia en un grupo de pacientes operados con mediana de margen lateral de 2 cm y mediana de seguimiento de 64 meses (54). Chang *et al.* presentaron un grupo de pacientes tratados con márgenes laterales de 3,1 mm en promedio y ellos reportan 16,7% de recurrencia con una mediana de seguimiento de 59 meses (55). Heuvel *et al.* presentaron un grupo de pacientes que alcanzaron bordes negativos en el 95% de los casos con márgenes laterales de 2 a 3 cm y ellos reportaron una recurrencia global del 7%; sin embargo, los pacientes que alcanzaron márgenes libres confirmados histológicamente (R0) tuvieron control local de la enfermedad en el 100%, lo que sugiere que la amplitud del margen y el estado de los márgenes posquirúrgicos están relacionados con el riesgo de recurrencia (56). El estudio de Monnier *et al.* apoya esta hipótesis y soporta la idea de que las tasas de recurrencias de los primeros artículos se debieron a márgenes quirúrgicos estrechos; en este estudio se reportaron 50% de recurrencias en los pacientes operados con márgenes de 0,9 cm o menos, mientras que para los pacientes operados con márgenes de 1 a 2,9 cm fue de 46% y para los pacientes operados con 3 cm o más las recurrencias fueron del 7% (17). La localización del tumor también es un factor pronóstico local, se ha visto que el riesgo de recaída en el tronco es de hasta el 21%, mientras que en cabeza y cuello es del 50% al 75% (57). La variante fibrosarcomatosa también es un factor de riesgo para la recurrencia, que puede ser tan alta como 34,5% para esta variante (11).

La profundidad del tumor también es un factor pronóstico de supervivencia libre de enfermedad en los tumores primarios (58). El promedio de tiempo libre de recurrencia después de cirugía se ha reportado entre 1,3 y 2,6 años (11,17), pero han sido reportadas recurrencias hasta 39 años después de la resección (59).

Las metástasis del DFSP son infrecuentes. Las metástasis linfáticas se presentan en el 1% de los casos y las metástasis a distancia se presentan desde < 1% hasta el 7,6% de los casos (9,60). Cuando se presentan los sitios más frecuentes son el pulmón y el hueso, sin embargo también se han descrito en otros órganos (60). La variante fibrosarcomatosa es un factor de riesgo que aumenta la probabilidad de metástasis de 0,4% a 23,5% (11). El tamaño del tumor también se ha propuesto como factor de riesgo para metástasis (60).

La mortalidad del DFSP es baja y ha mejorado en las últimas décadas (13). Se ha reportado supervivencia específica a los 5 y 10 años del 99,8% y 91,1% respectivamente (8). Otras publicaciones reportan incluso supervivencia global a 15 y 30 años del 98% y 97%, respectivamente (13). Son factores de mal pronóstico para mortalidad: ser de sexo masculino y la localización en extremidades o cabeza y cuello (8). La variante fibrosarcomatosa nuevamente es un factor de mal pronóstico en la supervivencia, un estudio reportó supervivencia a 10 años de 66% vs. 98,6% para la forma clásica (11).

Respecto al pronóstico individual de las distintas variantes del DFSP, la variante fibrosarcomatosa es la de peor pronóstico; tiene mayor riesgo de recurrencia local, de metástasis y de muerte (61). El DFSP mixoide tiene el mismo pronóstico de la forma clásica (30). El tumor de Bednar es considerado menos agresivo por algunos autores, de hecho se ha reportado supervivencia a 5 años del 98,5% (12). A pesar de esto también ha reportado menor respuesta de esta variante a la neoadyuvancia con imatinib (62). La variante fibroblastoma de células gigantes tampoco confiere un peor pronóstico, tiene alta tendencia a la recaída local pero no se han reportado metástasis (42). El pronóstico de la forma atrófica es similar al de la forma clásica (63).

## Tratamiento

La primera línea de manejo del DFSP ha sido la cirugía, bien sea la cirugía convencional con márgenes amplios o CMM. Los márgenes apropiados para la resección convencional han sido evaluados en múltiples estudios. Cai *et al.* encontraron recurrencia del 45% con los márgenes laterales de 1 cm o menos, 13,6% con el margen de 15 a 25 mm y 5,7% con los márgenes mayores a 30 mm (11). Los márgenes profundos podrían ser aún más problemáticos que los laterales y pese a esto no han sido tan estudiados (6). Algunos autores han decidido conservar la fascia si prevén que el tumor está localizado solo en la piel y el tejido celular subcutáneo es abundante, pero si la extensión profunda es desconocida y en los casos recurrentes han decidido hacer resección de la fascia con músculo subyacente (64). En nuestra opinión todos los pacientes operados con cirugía convencional deberían incluir al menos la fascia en la resección (1). La cirugía convencional va acompañada de un procesamiento histológico en "tajadas de pan" en el que se evalúa menos del 1% del margen de sección (65). Una opción más racional de abordaje histológico en la cirugía convencional es la técnica *en face* (66) que aumenta la proporción del margen estudiado. Sin embargo, la única manera de examinar el 100% de los márgenes de sección es mediante la CMM (67,68).

La CMM es una técnica quirúrgico-patológica minuciosa que busca retirar el tumor por etapas hasta alcanzar márgenes libres al examinar el 100% de los bordes de sección, lo que llevaría a menor probabilidad de recurrencia (67,68). Algunos autores han mostrado que la CMM tiene menor recurrencia, defectos quirúrgicos más pequeños y menor necesidad de métodos reconstructivos complejos en comparación con la cirugía convencional (69). Con la

**Tabla 1.** Recurrencia reportada con cirugía micrográfica de Mohs (CMM)

Año	Autor	N	Tipo de procesamiento	R0	Recurrencia	Seguimiento	Observaciones
2002	Weng(74)	21	Parafina	19/21	0%	Mediana 38 meses	1 paciente completó tratamiento con cirugía convencional. 1 paciente falleció antes del 2° estado.
2007	Häfner(65)	70	Parafina	70/70	1,40%	Media 60 meses	Se usó la técnica de histología en 3D
2018	Lee(77)	30	Congelación	30/30	3,30%	Media 25,4 meses	No hubo diferencias estadísticamente significativas entre las 2 modalidades de cirugía de Mohs
		41	Parafina	41/41	7,30%		
2014	Loghdey(76)	76	Congelación	76/76	1,50%	Media 50 meses	No hubo seguimiento en 9 pacientes.
2017	Lowe(69)	67	S/F	S/F	3%	Media 4,8 años	
1996	Gloster(73)	15	S/F	S/F	6,6%	Media 40 meses	
2008	Paradisi(67)	41	Parafina	41/41	0%	Media 5,4 años	
2010	Meguerditchan(75)	20	Congelación	20/20	0%	Mediana 40,4 meses	
2004	Du Bay(5)	11	Congelación	11/11	0%	Mediana 4,4 años	
2004	Snow(57)	40	Congelación (un estado adicional en parafina en 8 casos)	40/40	0%	Mayor a 5 años	11 pacientes fueron excluidos por seguimiento < 5 años, pérdida del seguimiento o muerte por otras causas.
2013	Chaput(68)	35	Parafina	35/35	0%	Mediana 46 meses	
2012	Irrazaval(70)	29	Parafina	29/29	0%	Media 68 meses	
2018	Martín-Fuentes(71)	33	Parafina	33/33	0%	Media 6,5 años	
2010	Tan(72)	35	Parafina	35/35	0%	Mediana 29,5 meses	

S/F: Sin información

CMM se han reportado tasas de recaída consistentemente bajas que oscilan entre 0% y 7,3% (5,65,67-77). Las características de algunas de las series más relevantes se encuentran resumidas en la tabla 1.

La técnica usual de la CMM usa cortes por congelación, sin embargo los desgarros de tejido y pérdidas de grasa pueden hacer difícil la interpretación (72), los cordones tumorales pueden ser confundidos con cicatrices recientes o con septos de la hipodermis (70) y pueden verse células

fusiformes dispersas aún en la piel normal (78). Por estas razones algunos han usado el inmunomarcador CD34 como un método complementario y otros han variado la técnica para incluir los fragmentos en parafina (72,77). Hay reportes de que el procesamiento puede revelar el tumor que no se vio por congelación (72), sin que hasta la fecha se hayan encontrado diferencias estadísticamente significativas en la proporción de recurrencias entre las dos modalidades (77). En ausencia de estudios prospectivos y aleatorizados, la opinión de los expertos es que el método en parafina es el de elección por ser más preciso (65,68,70,71,79).

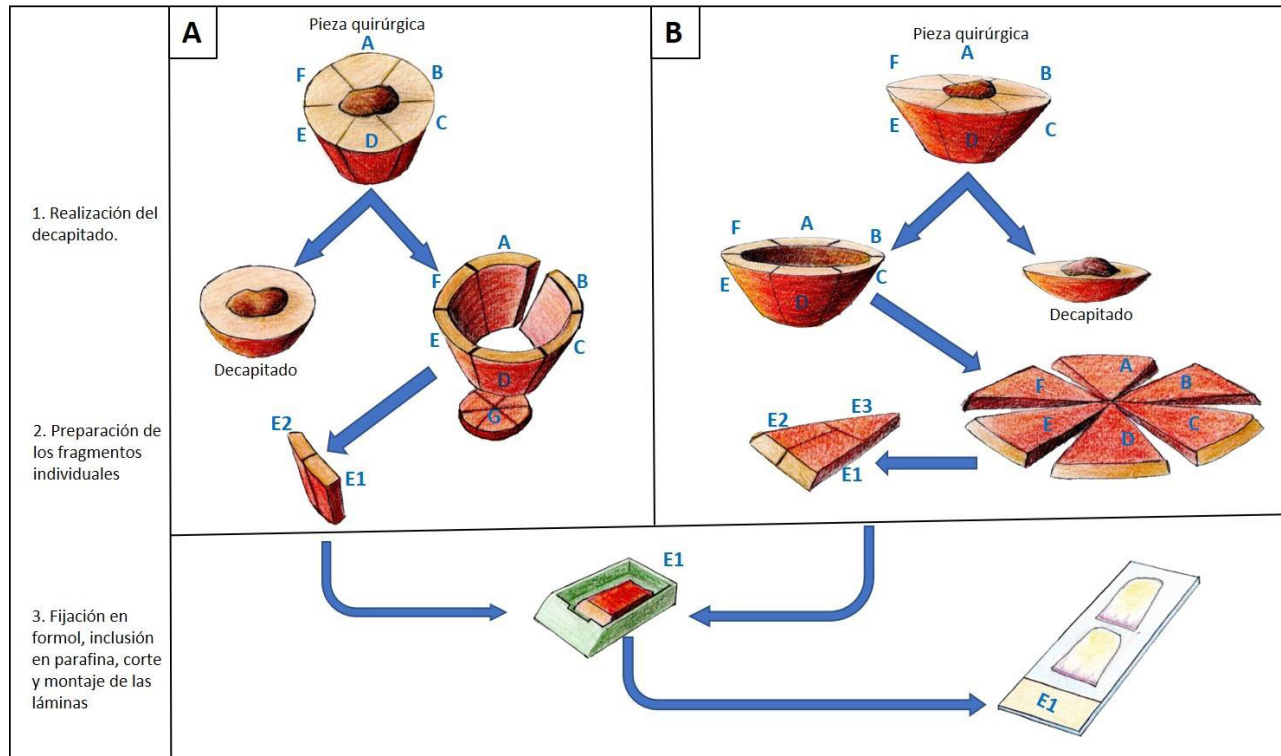
No hay un estándar del margen quirúrgico para el primer estado de la CMM. Estudios con cirugía convencional han mostrado que los márgenes menores a 1 cm resultan comprometidos por tumor el 50,2% de las veces (11). Otros autores han reportado márgenes comprometidos en el 21,4% de los tumores resecados con una mediana de margen lateral de 2 cm (75). De acuerdo con lo anterior, iniciar el primer estado de la CMM con un margen menor a 1 cm no es la mejor opción en la mayoría de los casos. En el INC, donde se usa la técnica en parafina, suele iniciarse con un margen lateral mayor a 2 cm.

En el INC se han realizado aproximadamente 70 CMM en parafina con la participación interdisciplinaria del servicio de dermatología oncológica, cirugía de seno y tejidos blandos, cirugía plástica oncológica y otros servicios. El procesamiento histológico es realizado por el mismo

dermatólogo que participó en la cirugía, con el fin de asegurar la adecuada orientación y correlación espacial. El procesamiento se hace de una manera exhaustiva para que los cortes histológicos tengan representación del 100% del margen de sección y únicamente contengan tejido que correspondan al margen de sección. La incisión con inclinación de 45° aproximadamente y el decapitado de la pieza quirúrgica buscan facilitar que cada pieza se posicione adecuadamente sobre el papel de filtro que se introduce en el casete de patología para la fijación en formol e inclusión en parafina. Los márgenes de cada pieza son pintados con tintas de al menos dos colores para guardar la orientación. Las láminas son vistas en conjunto por dermatopatólogos expertos y el dermatólogo oncólogo. La figura 3 muestra las dos maneras como usualmente se procesan los DFSP por CMM en parafina en el INC.

El DFSP es un tumor radiosensible que puede ser manejado con radioterapia con fines de adyuvancia o como monoterapia en casos seleccionados (80). Se han usado dosis de radiación entre 55,8 y 66 Gy con mejoría del control local y reducción del riesgo de recurrencia posoperatoria (80).

La quimioterapia convencional no es efectiva en el control de la enfermedad localmente avanzada (81,82) y solo es una opción cuando las demás terapias han fallado o en la enfermedad metastásica (81). El descubrimiento del mecanismo molecular del DFSP y el papel clave que juega el PDGFB, llevó al uso del imatinib, que es un inhibidor de



**Figura 3.** Esquema del procesamiento de la pieza quirúrgica. (A) Procesamiento separado del margen lateral y la profundidad de la pieza. En el INC esta técnica es la más común en piezas de gran tamaño y, por lo tanto, es la más usada en el DFSP. Esta variante tiene similitud con la técnica de histología en 3D(65). (B) Procesamiento conjunto del margen profundo y lateral. En el INC esta técnica es más común en piezas pequeñas. Con ambas técnicas se busca incluir fragmentos de menos de 2 cm de diámetro.

tirosina quinasa (83). El imatinib a dosis de 400 mg/día o 400 mg 2v/día tiene una tasa de respuesta objetiva de aproximadamente el 50% en pacientes con DFSP metastásico o localmente avanzado que presentan el rearreglo t (17;22), incluyendo la variante fibrosarcomatosa (82,84). La neoadyuvancia con imatinib 600 mg/día en pacientes con DFSP primario localmente avanzado o recurrente ha demostrado ser eficaz y bien tolerada, sin embargo no permite disminuir el margen quirúrgico (62). Actualmente el imatinib es el estándar de oro de tratamiento para el DFSP metastásico independientemente del estado del rearreglo genético (46).

La criocirugía ha sido reportada como método de tratamiento del DFSP recurrente. Xu *et al.* reportaron su experiencia con crioblación percutánea en 19 pacientes que presentaban recurrencia local (85). La recurrencia local reportada después de una, dos y tres sesiones fue de 68%, 54% y 0%, respectivamente. Todos los pacientes tuvieron supervivencia libre de enfermedad de más de 5 años (85).

## Conclusión

El DFSP es una neoplasia poco común que requiere un alto nivel de sospecha y conocimiento específico de la enfermedad. El diagnóstico es histológico, siendo de especial ayuda el inmunomarcador CD34 (34). El FISH es una herramienta diagnóstica útil (38), pero su uso rutinario no está indicado. El planeamiento quirúrgico basado en imágenes de radiología es recomendable en las lesiones de mayor tamaño y en las que se sospeche compromiso profundo. El método terapéutico de elección en la actualidad es la CMM (52,68,70). Aunque hasta la fecha no hay estudios prospectivos aleatorizados que comparen la CMM con la resección local amplia, la CMM ha sido consistente mostrando tasas de recurrencia bajas (5,65,67-77) y ahorro de tejido sano (68,69). Debe usarse CMM en todos los casos donde el ahorro de tejido sea una necesidad y en quienes la cirugía convencional haya fallado, además puede considerarse su uso como primera línea en todos los DFSP resecables, siempre que se cuente con este recurso (52,68,71). La cirugía convencional es una alternativa cuando no se requiera ahorro de tejido sano y la CMM no esté disponible (52). En caso de realizarse cirugía convencional se recomiendan márgenes laterales de al menos 3 cm y evitar en lo posible los márgenes menores a 2 cm (86). Se recomienda que el margen profundo incluya la fascia (1) y que el procesamiento histológico se haga *en face*. Para los casos localmente avanzados o irreseccables la radioterapia es una opción (80). El imatinib es la mejor opción en los DFSP metastásicos o localmente avanzados que no sean candidatos a radioterapia ni cirugía (46). La criocirugía es una alternativa para el control local de tumores recurrentes en casos seleccionados (85). La baja incidencia de la enfermedad hace difícil la realización de ensayos clínicos por lo que hay un vacío en la evidencia del tratamiento quirúrgico del DFSP. Se espera que colaboraciones multicéntricas o internacionales puedan ayudar a zanjear este inconveniente.

## Bibliografía

1. Acosta AE, Vélez CS. Dermatofibrosarcoma Protuberans. *Curr Treat Options Oncol.* 2017;18(9):56.
2. Reha J, Katz SC. Dermatofibrosarcoma protuberans. *Surg Clin North Am.* 2016;96(5):1031-46.
3. Gutierrez G, Ospina JE, Baez NE de, Escorcía EK De, Gutierrez R. Dermatofibrosarcoma Protuberans. *Int J Dermatol.* 1984;23(6):396-401.
4. República de Colombia, Instituto Nacional de Cancerología. Anuario estadístico 2016. Bogotá; 2019.
5. DuBay D, Cimmino V, Lowe L, Johnson TM, Sondak VK. Low Recurrence Rate after Surgery for Dermatofibrosarcoma Protuberans: A Multidisciplinary Approach from a Single Institution. *Cancer.* 2004;100(5):1008-16.
6. Barrera-Gamboa JC. Tratamiento del dermatofibrosarcoma protuberans con cirugía micrográfica de Mohs en parafina: experiencia de una institución privada, 2002-2014. Universidad Nacional de Colombia; 2015.
7. Rouhani P, Fletcher CD, Devesa SS, Toro JR. Cutaneous soft tissue sarcoma incidence patterns in the U.S.: An analysis of 12,114 cases. *Cancer.* 2008;113(3):616-27.
8. Kreicher KL, Kurlander DE, Gittleman HR, Barnholtz-Sloan JS, Bordeaux JS. Incidence and survival of primary dermatofibrosarcoma protuberans in the United States. *Dermatologic Surg.* 2016;42:S24-31.
9. Kuzel P, Metelitsa AI, Dover DC, Salopek TG. Epidemiology of dermatofibrosarcoma protuberans in Alberta, Canada, from 1988 to 2007. *Dermatologic Surg.* 2012;38(9):1461-8.
10. Martin L, Piette F, Blanc P, Mortier L, Avril MF, Delaunay MM, et al. Clinical variants of the preprotuberant stage of dermatofibrosarcoma protuberans. *Br J Dermatol.* 2005;153(5):932-6.
11. Cai H, Wang Y, Wu J, Shi Y. Dermatofibrosarcoma protuberans: Clinical diagnoses and treatment results of 260 cases in China. *J Surg Oncol.* 2012;105(2):142-8.
12. Liszewski W, Blanchette D, Cunningham AM, Miller DD. Epidemiology of Bednar tumors in the United States. *J Am Acad Dermatol.* 2016;75(5):1064-6.
13. Rubio GA, Alvarado A, Gerth DJ, Tashiro J, Thaller SR. Incidence and outcomes of dermatofibrosarcoma protuberans in the US pediatric population. *J Craniofac Surg.* 2017;28(1):182-4.
14. Lyu A, Wang Q. Dermatofibrosarcoma protuberans: A clinical analysis. *Oncol Lett.* 2018;16(2):1855-62.
15. Shmookler BM, Enzinger FM, Weiss SW. Giant cell fibroblastoma. A juvenile form of dermatofibrosarcoma protuberans. *Cancer.* 1989;64(10):2154-61.
16. Aragão SSDC, Leite EJDS, Cardoso AEC, Houly RLS. An unusual variant of atrophic dermatofibrosarcoma protuberans. *An Bras Dermatol.* 2018;93(2):282-4.
17. Monnier D, Vidal C, Martin L, Danzon A, Pelletier F, Puzenat E, et al. Dermatofibrosarcoma protuberans: A population-based cancer registry descriptive study of 66 consecutive cases diagnosed between 1982 and 2002. *J Eur Acad Dermatol Venereol.* 2006;20(10):1237-42.
18. Patel KU, Szabo SS, Hernandez VS, Prieto VG, Abruzzo LV, Lazar AJF, et al. Dermatofibrosarcoma protuberans



- COL1A1-PDGFB fusion is identified in virtually all dermatofibrosarcoma protuberans cases when investigated by newly developed multiplex reverse transcription polymerase chain reaction and fluorescence in situ hybridization. *Hum Pathol.* 2008;39(2):184-93.
19. Sirvent N, Maire G, Pedeutour F. Genetics of dermatofibrosarcoma protuberans family of tumors: From ring chromosomes to tyrosine kinase inhibitor treatment. *Genes Chromosom Cancer.* 2003;37(1):1-19.
  20. Linos K, Kozel JA, Hurley MY, Andea AA. Review of the medical literature and assessment of current utilization patterns regarding the use of two common fluorescence in situ hybridization assays in the diagnosis of dermatofibrosarcoma protuberans and clear cell sarcoma. *J Cutan Pathol.* 2018;45(12):905-13.
  21. Ha SY, Lee SE, Kwon MJ, Kim YJ, Lee EH, Seo J, et al. PDGFB rearrangement in dermatofibrosarcoma protuberans: Correlation with clinicopathologic characteristics and clinical implications. *Hum Pathol.* 2013;44(7):1300-9.
  22. Thway K, Noujaim J, Jones RL, Fisher C. Dermatofibrosarcoma protuberans: pathology, genetics, and potential therapeutic strategies. *Ann Diagn Pathol.* 2016;25:64-71.
  23. Llombart B, Sanmartín O, López-Guerrero JA, Monteagudo C, Serra C, Requena C, et al. Dermatofibrosarcoma protuberans: Clinical, pathological, and genetic (COL1A1-PDGFB) study with therapeutic implications. *Histopathology.* 2009;54(7):860-72.
  24. Giaccherio D, Maire G, Nuin PAS, Berthier F, Ebran N, Carlotti A, et al. No correlation between the molecular subtype of COL1A1-PDGFB fusion gene and the clinic-histopathological features of dermatofibrosarcoma protuberans. *J Invest Dermatol.* 2010;130(3):904-7.
  25. Dickson BC, Hornick JL, Fletcher CDM, Demicco EG, Howarth DJ, Swanson D, et al. Dermatofibrosarcoma protuberans with a novel COL6A3-PDGFB fusion gene and apparent predilection for breast. *Genes, Chromosom Cancer.* 2018;57(9):437-45.
  26. Serra-Guillén C, Llombart B, Sanmartín O. Dermatofibrosarcoma protuberans. *Actas Dermosifiliogr.* 2012;103(9):762-77.
  27. Wu JK, Malik MM, Egan CA. Atrophic dermatofibrosarcoma protuberans: An uncommon and misleading variant. *Australas J Dermatol.* 2004;45(3):175-7.
  28. Valdivielso-Ramos M, Torrelo A, Campos M, Feito M, Gamo R, Rodríguez-Peralto JL. Pediatric dermatofibrosarcoma protuberans in Madrid, Spain: Multi-institutional outcomes. *Pediatr Dermatol.* 2014;31(6):676-82.
  29. Moodley M, Moodley J. Dermatofibrosarcoma protuberans of the vulva: A case report and review of the literature. *Gynecol Oncol.* 2000;78(1):74-5.
  30. Reimann JDR, Fletcher CDM. Myxoid dermatofibrosarcoma protuberans: A rare variant analyzed in a series of 23 cases. *Am J Surg Pathol.* 2007;31(9):1371-7.
  31. Shah KK, McHugh JB, Folpe AL, Patel RM. Dermatofibrosarcoma protuberans of distal extremities and acral sites: A clinicopathologic analysis of 27 cases. *Am J Surg Pathol.* 2017;42(3):413-9.
  32. Sorkin TA, Powell BWEM. Multicentric dermatofibrosarcoma protuberans. *J Plast Reconstr Aesthetic Surg.* 2013;66(9):e269-70.
  33. Kim MJ, Hur MS, Choi BG, Kim SY, Lee YW, Choe YB, et al. Pedunculated nodules as a variant of dermatofibrosarcoma protuberans. 2016;28(5):629-31.
  34. Saiag P, Grob JJ, Lebbe C, Malvehy J, Del Marmol V, Pehamberger H, et al. Diagnosis and treatment of dermatofibrosarcoma protuberans. European consensus-based interdisciplinary guideline. *Eur J Cancer.* 2015;51(17):2604-8.
  35. Bernard J, Poulalhon N, Argenziano G, Debarbieux S, Dalle S, Thomas L. Dermoscopy of dermatofibrosarcoma protuberans: A study of 15 cases. *Br J Dermatol.* 2013;169(1):85-90.
  36. Piccolo V, Russo T, Staibano S, Coppola N, Russo D, Alessio L, et al. Dermoscopy of dermatofibrosarcoma protuberans on black skin. *J Am Acad Dermatol.* 2016;74(6):e119-20.
  37. Costa C, Cappello M, Argenziano G, Piccolo V, Scalvenzi M. Dermoscopy of uncommon variants of dermatofibrosarcoma protuberans. *J Eur Acad Dermatol Venereol.* 2017;31(8):366-8.
  38. Karanian M, Pérot G, Coindre JM, Chibon F, Pedeutour F, Neuville A. Fluorescence in situ hybridization analysis is a helpful test for the diagnosis of dermatofibrosarcoma protuberans. *Mod Pathol.* 2015;28(2):230-7.
  39. Edelweiss M, Malpica A. Dermatofibrosarcoma protuberans of the vulva: A clinicopathologic and immunohistochemical study of 13 cases. *Am J Surg Pathol.* 2010;34(3):393-400.
  40. Criscione VD, Weinstock MA. Descriptive epidemiology of dermatofibrosarcoma protuberans in the United States, 1973 to 2002. *J Am Acad Dermatol.* 2007;56(6):968-73.
  41. Stacchiotti S, Astolfi A, Gronchi A, Fontana A, Pantaleo MA, Negri T, et al. Evolution of Dermatofibrosarcoma Protuberans to DFSP-Derived Fibrosarcoma: An Event Marked by Epithelial-Mesenchymal Transition-like Process and 22q Loss. *Mol Cancer Res.* 2016;14(9):820-9.
  42. Hassan M, Ahmad S, Hasan M, Basha M, Khurram M. Giant Cell Fibroblastoma: A Case Report. *Oman Med J.* 2012;27(3):e037.
  43. Amonkar GP, Rupani A, Shah A, Deshpande R. Bednar Tumor: An Uncommon Entity. *Dermatopathology.* 2016;3(2):36-8.
  44. Vásquez-Ramírez M, Valencia-Cedillo R, Alvarado-Cabrero I. Dermatofibrosarcoma Protuberans. Análisis clínico-patológico de 90 casos. *Gac Mex Oncol.* 2012;11(3):163-8.
  45. Serra-Guillén C, Llombart B, Nagore E, Requena C, Traves V, Llorca D, et al. High immunohistochemical nestin expression is associated with greater depth of infiltration in dermatofibrosarcoma protuberans: A study of 71 cases. *J Cutan Pathol.* 2013;40(10):871-8.
  46. Llombart B, Serra-Guillén C, Monteagudo C, López-Guerrero JA, Sanmartín O. Dermatofibrosarcoma protuberans: A comprehensive review and update

- on diagnosis and management. *Semin Diagn Pathol.* 2013;30(1):13-28.
47. Segura S, Salgado R, Toll A, Martín-Ezquerria G, Yébenes M, Sáez A, et al. Identification of t(17;22)(q22;q13) (COL1A1/PDGFB) in dermatofibrosarcoma protuberans by fluorescence in situ hybridization in paraffin-embedded tissue microarrays. *Hum Pathol.* 2011;42(2):176-84.
  48. Rodríguez-Bandera AI, Moreno-Bonilla G, Feito-Rodríguez M, Beato-Merino MJ, de Lucas Laguna R. Jellyfish-like sonographic pattern can help recognition of dermatofibrosarcoma protuberans. Report of 3 new cases and review of the literature. *Australas J Dermatol.* 2018;1-3 [Epub ahead of print].
  49. Li X, Zhang W, Xiao L, Zeng Q, Wu X, Qin J, et al. Computed tomographic and pathological findings of dermatofibrosarcoma protuberans. *J Comput Assist Tomogr.* 2012;36(4):462-8.
  50. Serra-Guillén C, Sanmartín O, Llombart B, Nagore E, Deltoro C, Martín I, et al. Correlation between preoperative magnetic resonance imaging and surgical margins with modified mohs for dermatofibrosarcoma protuberans. *Dermatologic Surg.* 2011;37(11):1638-45.
  51. Thornton SL, Reid J, Papay FA, Vidimos AT. Childhood dermatofibrosarcoma protuberans: Role of preoperative imaging. *J Am Acad Dermatol.* 2005;53(1):76-83.
  52. Llombart B, Serra C, Requena C, Alsina M, Morgado-Carrasco D, Través V, et al. Guidelines for Diagnosis and Treatment of Cutaneous Sarcomas: Dermatofibrosarcoma Protuberans. *Actas Dermosifiliogr.* 2018;109(10):868-77.
  53. Mark R, Baillet J, Tran L, Poen J, Fu Y, Calcaterra T. Dermatofibrosarcoma protuberans of the head and neck. A report of 16 cases. *Arch Otolaryngol Head Neck Surg.* 1993;119(8):891-6.
  54. Farma JM, Ammori JB, Zager JS, Marzban SS, Bui MM, Bichakjian CK, et al. Dermatofibrosarcoma protuberans: How wide should WE resect? *Ann Surg Oncol.* 2010;17(8):2112-8.
  55. Chang CK, Jacobs IA, Salti GI. Outcomes of surgery for dermatofibrosarcoma protuberans. *Eur J Surg Oncol.* 2004;30(3):341-5.
  56. Heuvel S Ten, Suurmeijer A, Pras E, Van Ginkel RJ, Hoekstra HJ. Dermatofibrosarcoma protuberans: Recurrence is related to the adequacy of surgical margins. *Eur J Surg Oncol.* 2010;36(1):89-94.
  57. Snow SN, Gordon EM, Larson PO, Bagheri MM, Bentz ML, Sable DB. Dermatofibrosarcoma protuberans: A report on 29 patients treated by Mohs micrographic surgery with long-term follow-up and review of the literature. *Cancer.* 2004;101(1):28-38.
  58. Fields RC, Hameed M, Qin LX, Moraco N, Jia X, Maki RG, et al. Dermatofibrosarcoma protuberans (DFSP): Predictors of recurrence and the use of systemic therapy. *Ann Surg Oncol.* 2011;18(2):328-36.
  59. Gaspar MP, Landes G, Osterman AL. Late Recurrence of Dermatofibrosarcoma Protuberans in a Previously Skin Grafted Forearm. *J Hand Microsurg.* 2015;7(2):346-8.
  60. Hayakawa K, Matsumoto S, Ae K, Tanizawa T, Gokita T, Funauchi Y, et al. Risk factors for distant metastasis of dermatofibrosarcoma protuberans. *J Orthop Traumatol.* 2016;17(3):261-6.
  61. Liang CA, Jambusaria-Pahlajani A, Karia PS, Elenitsas R, Zhang PD, Schmults CD. A systematic review of outcome data for dermatofibrosarcoma protuberans with and without fibrosarcomatous change. *J Am Acad Dermatol.* 2014;71(4):781-6.
  62. Ugurel S, Mentzel T, Utikal J, Helmbold P, Mohr P, Pföhler C, et al. Neoadjuvant imatinib in advanced primary or locally recurrent dermatofibrosarcoma protuberans: A multicenter phase II DeCOG Trial with Long-Term Follow-Up. *Clin Cancer Res.* 2014;20(2):499-510.
  63. Saigusa R, Miyagawa T, Toyama S, Omatsu J, Miyagaki T, Masui Y, et al. Dermatofibrosarcoma protuberans presenting as a large atrophic plaque on the chest. *Acta Derm Venereol.* 2018;98(1):155-6.
  64. Popov P, Böhling T, Asko-Seljavaara S, Tukiainen E. Microscopic margins and results of surgery for dermatofibrosarcoma protuberans. *Plast Reconstr Surg.* 2007;119(6):1779-4.
  65. Häfner HM, Moehrle M, Eder S, Trilling B, Röcken M, Breuninger H. 3D-Histological evaluation of surgery in dermatofibrosarcoma protuberans and malignant fibrous histiocytoma: Differences in growth patterns and outcome. *Eur J Surg Oncol.* 2008;34(6):680-6.
  66. Kimmel Z, Ratner D, Kim JYS, Wayne JD, Rademaker AW, Alam M. Peripheral excision margins for dermatofibrosarcoma protuberans: A meta-analysis of spatial data. *Ann Surg Oncol.* 2007;14(7):2113-20.
  67. Paradisi A, Abeni D, Rusciari A, Cigna E, Wolter M, Scuderi N, et al. Dermatofibrosarcoma protuberans: wide local excision vs. Mohs micrographic surgery. *Cancer Treat Rev.* 2008;34(8):728-36.
  68. Chaput B, Filleron T, Le Guellec S, Meresse T, Courtaide-Saïdi M, Grolleau JL, et al. Dermatofibrosarcoma protuberans: Margins reduction using slow-Mohs micrographic surgery. Experience with 35 patients. *Ann Chir Plast Esthet.* 2014;59(4):219-25.
  69. Lowe GC, Onajin O, Baum CL, Otley CC, Arpey CJ, Roenigk RK, et al. A Comparison of Mohs micrographic surgery and wide local excision for treatment of dermatofibrosarcoma protuberans with long-term follow-up: The Mayo Clinic experience. *Dermatologic Surg.* 2017;43(1):98-106.
  70. Irarrazaval I, Redondo P. Three-Dimensional histology for dermatofibrosarcoma protuberans: Case series and surgical technique. *J Am Acad Dermatol.* 2012;67(5):991-6.
  71. Martín-Fuentes A, De Eusebio-Murillo E, Herreros C, Ballano-Ruiz A, Blázquez E, Cuevas-Santos J. Paraffin-embedded micrographic surgery for the treatment of dermatofibrosarcoma protuberans: Analysis of 33 patients. *Indian J Dermatology, Venereol Leprol.* 2018;84(3):198-303.
  72. Tan WP, Barlow RJ, Robson A, Kurwa HA, McKenna J, Mallipeddi R. Dermatofibrosarcoma protuberans: 35

- patients treated with Mohs micrographic surgery using paraffin sections. *Br J Dermatol.* 2011;164(2):363-6.
73. Gloster HJ, Harris K, Roenigk R. A comparison between Mohs micrographic surgery and wide surgical excision for the treatment of dermatofibrosarcoma protuberans. *J Am Acad Dermatol.* 1996;35(1):82-7.
  74. Ah-Weng A, Marsden JR, Sanders DSA, Waters R. Dermatofibrosarcoma protuberans treated by micrographic surgery. *Br J Cancer.* 2002;87(12):1386-9.
  75. Meguerditchian AN, Wang J, Lema B, Kraybill WG, Zeitouni NC, Kane JM. Wide excision or Mohs micrographic surgery for the treatment of primary dermatofibrosarcoma protuberans. *Am J Clin Oncol.* 2010;33(3):300-3.
  76. Loghdey MS, Varma S, Rajpara SM, Al-Rawi H, Perks G, Perkins W. Mohs micrographic surgery for Dermatofibrosarcoma protuberans (DFSP): A single-centre series of 76 patients treated by frozen-section Mohs micrographic surgery with a review of the literature. *J Plast Reconstr Aesthetic Surg.* 2014;67(10):1315-21.
  77. Lee SH, Oh Y, Nam KA, Oh B, Roh MR, Chung KY. Mohs micrographic surgery for dermatofibrosarcoma protuberans: comparison of frozen and paraffin techniques. *J Eur Acad Dermatology Venereol.* 2018;32(12):2171-7.
  78. Massey RA, Tok J, Strippoli BA, Szabolcs MJ, Silvers DN, Eliezri YD. A comparison of frozen and paraffin sections in dermatofibrosarcoma protuberans. *Dermatologic Surg.* 1998;24(9):995-8.
  79. Hafner J, Schütz K, Morgenthaler W, Steiger E, Meyer V, Burg G. Micrographic surgery ('slow Mohs') in cutaneous sarcomas. *Dermatology.* 1999;198(1):37-43.
  80. Williams N, Morris CG, Kirwan JM, Dagan R, Mendenhall WM. Radiotherapy for dermatofibrosarcoma protuberans. *Am J Clin Oncol.* 2014;37(5):430-2.
  81. Akram J, Wooler G, Lock-Andersen J. Dermatofibrosarcoma protuberans: Clinical series, national Danish incidence data and suggested guidelines. *J Plast Surg Hand Surg.* 2014;48(1):67-73.
  82. Rutkowski P, Van Glabbeke M, Rankin CJ, Ruka W, Rubin BP, Debiec-Rychter M, et al. Imatinib mesylate in advanced dermatofibrosarcoma protuberans: Pooled analysis of two phase II clinical trials. *J Clin Oncol.* 2010;28(10):1772-9.
  83. Wang C, Luo Z, Chen J, Zheng B, Zhang R, Chen Y, et al. Target therapy of unresectable or metastatic dermatofibrosarcoma protuberans with imatinib mesylate: an analysis on 22 Chinese patients. *Med.* 2015;94(17):e773.
  84. Rutkowski P, Debiec-Rychter M. Current treatment options for dermatofibrosarcoma protuberans. *Expert Rev Anticancer Ther.* 2015;15(8):901-9.
  85. Xu J, Li J, Zhou X, Zeng J, Yao F, Wang Y, et al. Cryotherapy for local recurrent dermatofibrosarcoma protuberans: Experience in 19 patients. *Cryobiology.* 2014;68(1):134-8.
  86. Molina AS, Duprat Neto JP, Bertolli E, da Cunha IW, Fregnani JHTG, Figueiredo PHM, et al. Relapse in dermatofibrosarcoma protuberans: A histological and molecular analysis. *J Surg Oncol.* 2018;117(5):845-50.