



## Revista Colombiana de **Cancerología**

www.elsevier.es/cancerologia



### REPORTE DE CASO

## Leiomioma de la vena cava inferior: reporte de un caso y revisión de la literatura

Mauricio García<sup>a,\*</sup>, Oscar Messa<sup>b</sup>, Diana Ríos<sup>c</sup>, Hector López<sup>d</sup> y Javier Canedo<sup>e</sup>

<sup>a</sup>Departamento de Seno y Tejidos Blandos, Instituto Nacional de Cancerología, Bogotá, Colombia

<sup>b</sup>Departamento de Patología Oncológica, Instituto Nacional de Cancerología, Bogotá, Colombia

<sup>c</sup>Fundación Universitaria de Ciencias de la Salud, Instituto Nacional de Cancerología, Bogotá, Colombia

<sup>d</sup>Universidad Militar Nueva Granada, Instituto Nacional de Cancerología, Bogotá, Colombia

<sup>e</sup>Universidad de Cartagena, Cartagena, Colombia

Recibido el 10 de octubre de 2013; aceptado el 10 de febrero de 2014

#### PALABRAS CLAVE

Neoplasias  
retroperitoneales;  
Vena cava;  
Sarcoma

**Resumen** Los sarcomas originados en las paredes de los grandes vasos son tumores de escasa presentación. El leiomioma de la vena cava es una enfermedad compleja que requiere ser manejado por un grupo multidisciplinario. Su tratamiento es quirúrgico. Poco se conoce de sus resultados oncológicos. Se presenta el caso de una paciente de 56 años, con diagnóstico de leiomioma de la vena cava inferior, su evaluación, manejo quirúrgico y seguimiento a corto plazo. Se hace una revisión de la literatura existente hasta la fecha, evaluando además la fisiopatología y la necesidad de reconstruir la vena cava inferior.

© 2013 Instituto Nacional de Cancerología. Publicado por Elsevier España, S.L. Todos los derechos reservados.

#### KEYWORDS

Retroperitoneal  
Neoplasms;  
Venae Cavae;  
Sarcoma

#### Leiomyosarcoma of the inferior vena cava: a case report and review of the literature

**Abstract** Sarcomas originating in the walls of the large vessels are tumors of unusual presentation. Leiomyosarcoma of the vena cava is a complex disease that needs to be managed by a multidisciplinary team. Its management is surgical. Little is known of their oncologic results. We report the case of a 56 year-old patient, diagnosed with leiomyosarcoma of the inferior vena cava, including her evaluation, surgical management, and short-term follow-up. An updated review of the literature is presented, along with an evaluation of the pathophysiology and the need for reconstruction of the inferior vena cava.

© 2013 Instituto Nacional de Cancerología. Published by Elsevier España, S.L. All rights reserved.

\*Autor de correspondencia.

Correo electrónico: maurogmora@hotmail.com (M. García).

## Introducción

Los sarcomas de tejidos blandos del retroperitoneo son tumores poco frecuentes. El leiomioma de la cava es aún más raro, siendo descrito por primera vez por Perl<sup>1</sup>. La cirugía es el principal manejo de estos pacientes, sin que haya un consenso sobre la necesidad de reconstruir la vena cava inferior (VCI) luego de su resección<sup>2</sup>. Por ser tumores de alto grado, a menudo se requiere el uso de radioterapia y terapia sistémica con quimioterapia, con beneficios limitados<sup>3</sup>.

Hasta la fecha, se han reportado menos de 300 casos en la literatura mundial<sup>3</sup>. Dada la baja incidencia, la agresividad de la enfermedad y la dificultad en su abordaje terapéutico, comentamos el caso de una paciente manejada en el Instituto Nacional de Cancerología en 2013 y revisamos la literatura referente a esto.

## Descripción del caso clínico

Se trata de una paciente femenina de 56 años con diagnóstico de leiomioma retroperitoneal realizado en noviembre de 2012 (fig. 1). Presentaba dolor abdominal generalizado de predominio en hemiabdomen derecho de intensidad 9/10, asociado a náuseas y emesis ocasional.

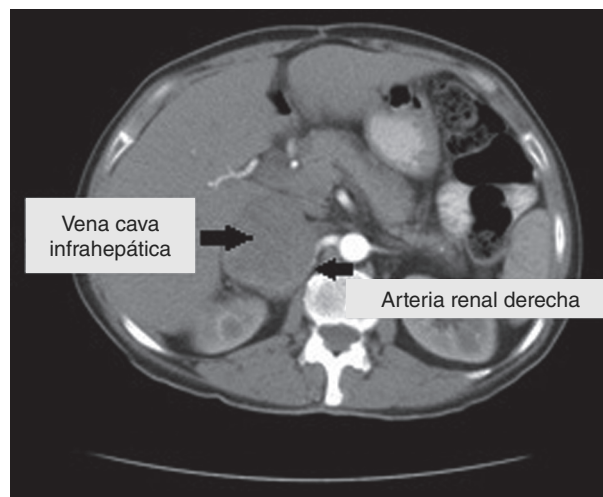
Fue valorada por una junta multidisciplinaria extrainstitucional quien consideró que el tumor era irresecable, por lo que se inició quimioterapia con ifosfamida + doxorubicina en febrero de 2013, por 2 ciclos. Remiten al Instituto Nacional de Cancerología para realizar radioterapia con intención paliativa.

Fue valorada por el Servicio de Seno y Tejidos Blandos de la Institución, en marzo de 2013, cuando se consideró que la paciente se beneficiaba de manejo quirúrgico en conjunto con cirugía vascular.

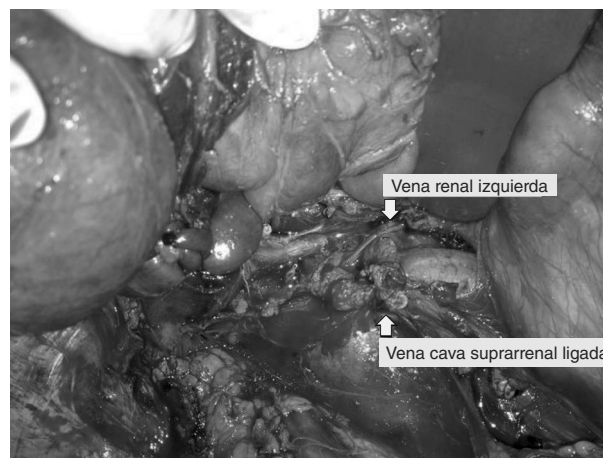
Fue llevada a cirugía en mayo de 2013, donde se encontró un tumor retroperitoneal que comprometía el hilio renal derecho y la vena cava, de 15 × 7 cm aproximadamente. Se realizó resección del tumor retroperitoneal, nefrectomía derecha, ureterectomía derecha y ligadura de vena cava por encima de las renales (fig. 2). Durante el procedimiento, la paciente presentó inestabilidad hemodinámica, por lo cual se dejó con empaquetamiento abdominal y no se realizó ningún procedimiento vascular adicional.

La paciente presentó una adecuada evolución postoperatoria, inicialmente en la unidad de cuidados intensivos, con estancia hospitalaria total de 7 días. No se realizó reconstrucción de la vena cava ni ningún otro procedimiento vascular en el postoperatorio, dado que la paciente evolucionó con estabilidad hemodinámica, edema leve de las extremidades, y no presentó una alteración significativa de la función renal (el mayor valor postoperatorio de creatinina sérica fue de 1,23 mg/dl al segundo día, con normalización al tercer día, cuando presentó un valor de 1,16 mg/dl).

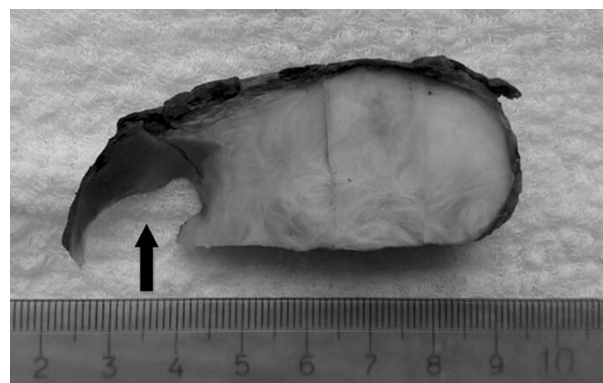
En el estudio patológico, en la macroscopía (fig. 3), se recibió un tumor sólido gris homogéneo de 10 × 7 cm; dicho tumor se encontraba adherido a la vena cava provocando protrusión endoluminal. En el estudio microscópico se observó un sarcoma fusocelular con áreas hipercelulares con atipia, mitosis y necrosis (fig. 4). El estudio de inmunohistoquímica (fig. 5) fue positivo para desmina, H-caldesmon, AML y CD99 con Ki67 de 60% y negatividad para miogeni-



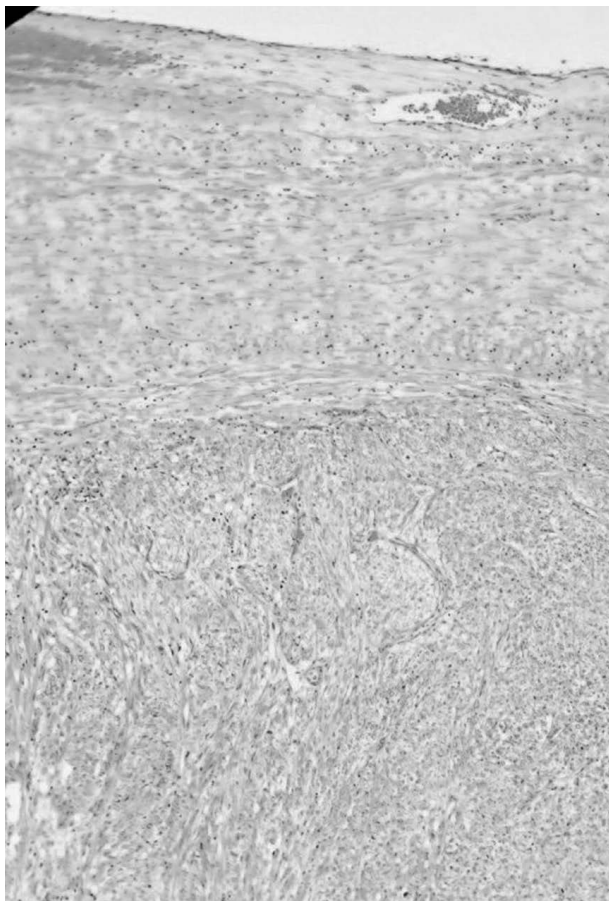
**Figura 1** Tomografía axial computarizada de una paciente femenina de 56 años con diagnóstico de leiomioma retroperitoneal.




**Figura 2** Lecho posquirúrgico, luego de la resección de un tumor retroperitoneal, en una paciente de 56 años. El tumor comprometía el hilio renal derecho y la vena cava, requiriendo para la resección del tumor: nefrectomía derecha, ureterectomía derecha y ligadura de la vena cava por encima de las venas renales.



**Figura 3** Estudio macroscópico que muestra un tumor sólido blanco grisáceo que rodea la cava (flecha).



**Figura 4** Estudio de microscopía en el que se observa una proliferación fusocelular de alto grado en continuidad con pared vascular (10×).



**Figura 5** Estudio de inmunohistoquímica en el que se observa positividad para desmina y H-caldesmon, marcadores de estirpe muscular lisa (40×).

na, DOG1, CD57, CD31, mioglobina, CD34, CD117 y EMA. La creatinina (AE1/AE3) y el S100 fueron positivos focales<sup>4</sup>. El diagnóstico definitivo fue leiomiosarcoma grado III, con márgenes libres de tumor.

Hasta la fecha, la paciente acude a controles sin comorbilidad importante, con mínimo edema de miembros inferiores.

Para la realización de este manuscrito, se obtuvo consentimiento informado de la paciente y se tomaron todas las precauciones necesarias para conservar su confidencialidad.

## Discusión

Los sarcomas de tejidos blandos representan el 1% de todas las neoplasias<sup>5</sup>. Los leiomiosarcomas representan el 0,5% de los sarcomas de tejidos blandos. Los sarcomas primarios de la VCI son infrecuentes, siendo los leiomiosarcomas el 95% de estos tumores<sup>6,7</sup>.

Los leiomiosarcomas son tumores de origen mesenquimal que se desarrollan a partir de las fibras musculares lisas de la túnica media. La primera intervención quirúrgica fue en 1928 por Mechior<sup>1,8</sup>.

Tienen un crecimiento lento y pueden permanecer asintomáticos por mucho tiempo, lo que retrasa el diagnóstico y determina un peor pronóstico<sup>9</sup>.

La clasificación más usada es de acuerdo con su localización, en la que se divide la VCI en 3 segmentos<sup>9-12</sup>:

- Segmento I (bajo): está por debajo de las venas renales, se presenta en el 36% de los casos.
- Segmento II (medio): entre las venas hepáticas y las venas renales son el 44% de los casos. Son de mejor pronóstico.
- Segmento III (superior): desde la aurícula derecha a las venas hepáticas son el 20% de los casos.

El caso de nuestra paciente se clasifica como un leiomiosarcoma ubicado en el segmento medio de la vena cava. Esta localización nos enfrenta a una mayor posibilidad de injuria renal, la cual en esta paciente no se dio, probablemente por la extensa circulación retroperitoneal, tal como se comentará más adelante.

El único tratamiento con intención curativa de estos pacientes es la resección quirúrgica con márgenes negativos, de hecho es el único tratamiento que mejora la supervivencia. Esta está relacionada con la posibilidad de alcanzar márgenes negativos, siendo a 5 años del 0% con márgenes positivos, y del 68% con márgenes negativos<sup>7,10,13</sup>. El tipo de cirugía que se ha de realizar depende de la localización:

- Segmento I: resección total del tumor y de la porción de la VCI comprometida, con reconstrucción vascular<sup>14</sup>. Si la VCI está crónicamente ocluida, con gran circulación colateral y sin comprometer la vena renal, puede ser ligada sin grandes repercusiones<sup>13</sup>.
- Segmento II: la restauración del flujo renal debe ser considerada. La vena renal izquierda puede ser ligada debido al flujo colateral desde las venas gonadales, adrenales y lumbares. El flujo desde la vena renal derecha puede ser preservado, realizando reimplantación, interposición, reconstrucción usando la vena gonadal o autotrasplante de riñón a la fosa ilíaca derecha<sup>15,16</sup>.

- Segmento III: se han utilizado varias técnicas como: exclusión vascular total del hígado, *shunt* veno-venosos, *bypass* cardiopulmonar, detención circulatoria con hipotermia profunda, utilización de politetrafluoroetileno y creación de fístulas arteriovenosas. Requieren procedimientos toracoabdominales o por 2 vías con esternotomía y laparotomía, con alta morbilidad<sup>17</sup>.

Hasta el momento, en la literatura no es constante la necesidad de reconstruir la VCI, dado que cuando esta se ocluye crónicamente puede derivarse el flujo de este vaso a través de circulación colateral. Esta se da según el segmento de vena cava que haya sido ligado. Así, cuando se realiza una ligadura por encima de las venas renales, la ruta de circulación colateral se lleva a cabo por las venas capsular renal, lumbares, adrenales, vertebrales, ileolumbar, frénica inferior, diafragmática, hemiaóigos, áoigos y vena cava superior<sup>18,19</sup>. Cuando la ligadura se realiza por debajo de las venas renales, generalmente se produce edema de los miembros inferiores<sup>3,20</sup>, y su circulación colateral depende de las venas: lumbar ascendente y segmentaria; vertebral, intervertebral y espinales; áoigos y hemiaóigos; epigástricas y mamaria interna y capsulares renales, tal como probablemente sucedió en nuestra paciente.

Histopatológicamente, los sarcomas intímiales por definición de la Organización Mundial de la Salud (OMS, 2012), corresponden a neoplasias malignas originadas en los grandes vasos sanguíneos tanto sistémicos como de la circulación pulmonar<sup>21,22</sup>; como criterio diagnóstico de dicha entidad, se define el “predominante crecimiento intraluminal”; estos tumores clásicamente corresponden a sarcomas de alto grado, pobremente diferenciados, positivos para desmina y actina, y la mayoría descritos en vasos pulmonares. El pronóstico es pobre, con una sobrevida de hasta 13 meses.

Genéticamente, se han demostrado alteraciones en la región 12q12-15 (genes CDK4, TSPAN32, MDM2, GLMI Y4Q2) con análisis de FISH que han revelado amplificaciones de PDGFRA Y Kit (CD117); se han encontrado amplificaciones de PDGFRA hasta el 81% de dichos tumores en análisis hechos por FISH<sup>23</sup>. En el Servicio de Patología del Instituto Nacional de Cancerología, se realizaron en este tumor estudios de FISH para FIPL1L-PDGFRA en la región cromosómica 4q12, donde analizamos 200 núcleos sin encontrar alteración; en un 30% de los núcleos evaluados se observó tendencia a la triploidía.

Si bien nuestro caso cumple algunos criterios de los descritos para sarcoma intimal, como crecimiento endoluminal, origen en pared muscular, morfología fusocelular y alto grado de malignidad, la localización en la vena cava y la clara positividad por inmunohistoquímica para desmina y H-caldesmon aclaran el origen en músculo liso, y favorecen el diagnóstico de leiomioma. Dicha entidad esta soportada en varias publicaciones ya descritas<sup>24,25</sup>.

Hay poca información en la literatura con respecto al pronóstico preciso de los pacientes con leiomioma de la VIC. En general, es pobre.

En una serie publicada por Jason et al., en 2005, en un centro con experiencia y manejo multidisciplinario, reportan una mediana de supervivencia de 60 meses, con una supervivencia global y libre de enfermedad a 5 años del 31% para cada uno<sup>3</sup>.

En otro trabajo publicado por Mingoli et al., luego de la resección curativa del tumor, se reporta una tasa de recurrencia tan alta como del 57%, y una supervivencia a 5 años del 50%<sup>26,27</sup>. Hasta un cuarto de las recurrencias son locales<sup>28</sup>. La enfermedad metastásica es más común a hígado y pulmón<sup>28</sup>.

El tratamiento adyuvante con radioterapia y quimioterapia no ha demostrado impacto en la mejoría de la supervivencia de estos pacientes<sup>27,28</sup>.

## Conflicto de intereses

Los autores declaran que no existe ningún conflicto de intereses.

## Bibliografía

1. Perl L, Virchow R. Ein fall von sarkom der vena cava inferior. Virchows Archiv. 1871;53:378-83.
2. Daylami R, Amiri A, Goldsmith B, Troppmann C, Schneider PD, Khatri VP. Inferior vena cava leiomyosarcoma: is reconstruction necessary after resection? Journal of the American College of Surgeons. 2010;210:185-90.
3. Jason D, Kimberly H, John H, Thomas M, Levine EA, Perry S. Leiomyosarcoma of the inferior vena cava: surgical management and clinical results. The American surgeon. 2005; 71:497-501.
4. Vasuri F, Resta L, Fittipaldi S, Malvi D, Pasquinelli G. RUNXGÇÉ1 and CD44 as markers of resident stem cell derivation in undifferentiated intimal sarcoma of pulmonary artery. Histopathology. 2012;61:737-43.
5. Kenney RJ, Cheney R, Stull MA, Kraybill W. Soft tissue sarcomas: Current management and future directions. Surgical Clinics of North America. 2009;89:235-47.
6. Kwon TW, Sung KB, Cho YP, Kim DK, Yang SM, Ro JY, et al. Pararenal leiomyosarcoma of the inferior vena cava. Journal of Korean Medical Science. 2003;18:355.
7. Hollenbeck ST, Grobmyer SR, Kent KC, Brennan MF. Surgical treatment and outcomes of patients with primary inferior vena cava leiomyosarcoma. Journal of the American College of Surgeons. 2003;197:575-9.
8. Melchior E. Sarkom der Vena cava inferior. Langenbeck's Archives of Surgery. 1928;213:135-40.
9. Mingoli A, Cavallaro A, Sapienza P, Di Marzo L, Feldhaus RJ, Cavallari N. International registry of inferior vena cava leiomyosarcoma: analysis of a world series on 218 patients. Anticancer research. 1995;16:3201-5.
10. Guerrero MA, Cross CA, Lin PH, Keane TE, Lumsden AB. Inferior vena cava reconstruction using fresh inferior vena cava allograft following caval resection for leiomyosarcoma: midterm results. Journal of Vascular Surgery. 2007;46:140-3.
11. Kulaylat MN, Karakousis CP, Doerr RJ, Karamanoukian HL, O'Brien J, Peer R. Leiomyosarcoma of the inferior vena cava: a clinicopathologic review and report of three cases. Journal of Surgical Oncology. 1997;65:205-17.
12. Spinelli A, Schumacher G, Benckert C, Sauer IM, Schmeding M, Glanemann M, et al. Surgical treatment of a leiomyosarcoma of the inferior vena cava involving the hepatic and renal veins confluences: Technical aspects. European Journal of Surgical Oncology (EJSO). 2008;34:831-5.
13. Hines OJ, Nelson S, Quinones G, ÇÉBaldrich WJ, Eilber FR. Leiomyosarcoma of the inferior vena cava. Cancer. 1999;85: 1077-83.

14. Fiore M, Colombo C, Locati P, Berselli M, Radaelli S, Morosi C, et al. Surgical technique, morbidity, and outcome of primary retroperitoneal sarcoma involving inferior vena cava. *Annals of Surgical Oncology*. 2012;19:511-8.
15. Calligaro KD, Savarese RP, McCombs PR, DeLaurentis DA. Division of the left renal vein during aortic surgery. *The American Journal of Surgery*. 1990;160:192-6.
16. Ceyhan M, Danaci M, Elmali M, Ozmen Z. Leiomyosarcoma of the inferior vena cava. *Diagn Interv Radiol*. 2007;13:140-3.
17. Kieffer E, Alaoui M, Piette JC, Cacoub P, Chiche L. Leiomyosarcoma of the inferior vena cava: experience in 22 cases. *Annals of surgery*. 2006;244:289.
18. Cassebaum WH, Bukanz SL, Baum V, Azzi E. Ligation of the inferior vena cava above the renal vein of a sole kidney with recovery. *The American Journal of Surgery*. 1967;113:667-70.
19. Gazzaniga AB, Cahill JL, Replogle RL, Tilney NL. Changes in blood volume and renal function following ligation of the inferior vena cava. *Surgery*. 1967;62:417-25.
20. Beck SD, Lalka SG, Donohue JP. Long-term results after inferior vena caval resection during retroperitoneal lymphadenectomy for metastatic germ cell cancer. *Journal of Vascular Surgery*. 1998;28:808-14.
21. Stewart B, Manglik N, Zhao B, Buryanek J, Khalil K, Aronson JF, et al. Aortic intimal sarcoma: report of two cases with immunohistochemical analysis for pathogenesis. *Cardiovascular Pathology*. 2013;22:351-6.
22. Christopher DM, Krisjnan U, Fredrik M. World Health Organization classification of tumours. Pathology and genetics of tumours of soft tissue and bone. 2002.
23. Dewaele B, Floris G, Finalet-Ferreiro J, Fletcher CD, Coindre JM, Guillou L, et al. Coactivated Platelet-Derived Growth Factor Receptor + $\beta$  and Epidermal Growth Factor Receptor Are Potential Therapeutic Targets in Intimal Sarcoma. *Cancer research*. 2010;70:7304-14.
24. Székely E, Kulka J, Miklós I, Kaliszky P+. Leiomyosarcomas of great vessels. *Pathology & Oncology Research*. 2000;6: 233-6.
25. Okuno T, Matsuda K, Ueyama K, Oota N, Terada Y, Hohjoh Y, et al. Leiomyosarcoma of the pulmonary vein. *Pathology international*. 2000;50:839-46.
26. Mingoli A, Sapienza P, Cavallaro A, Di Marzo L, Burchi C, Giannarelli D, et al. The effect of extent of caval resection in the treatment of inferior vena cava leiomyosarcoma. *Anticancer Research*. 1997;17:3877-81.
27. Tameo MN, Calligaro KD, Antin L, Dougherty MJ. Primary leiomyosarcoma of the inferior vena cava: reports of infrarenal and suprahepatic caval involvement. *Journal of Vascular Surgery*. 2010;51:221-4.
28. Cho SW, Marsh JW, Geller DA, Holtzman M, Zeh Iii H, Bartlett DL, et al. Surgical management of leiomyosarcoma of the inferior vena cava. *Journal of Gastrointestinal Surgery*. 2008; 12:2141-8.