



IMÁGENES ONCOLÓGICAS

SPECT/CT para mapeo linfático de ganglios centinelas en carcinoma de orofaringe



Enrique Cadena^{a,b,c,*} y Carmen Amelia de los Reyes^d

^a Cirugía de Cabeza y Cuello, Instituto Nacional de Cancerología, Bogotá D. C., Colombia

^b Unidad Otorrinolaringología, Universidad Nacional de Colombia, Bogotá D. C., Colombia

^c Unidad de Otorrinolaringología, Cirugía de Cabeza y Cuello, Cirugía Robótica, CiruRobótica, Clínica de Marly, Bogotá D. C., Colombia

^d Grupo de Medicina Nuclear, Instituto Nacional de Cancerología, Bogotá D. C., Colombia

Recibido el 27 de marzo de 2014; aceptado el 13 de agosto de 2014

Disponible en Internet el 8 de septiembre de 2014

PALABRAS CLAVE

Tomografía
computarizada de
emisión de fotón
único;
Tomografía
computarizada
de emisión;
Carcinoma;
Biopsia del ganglio
linfático centinela;
Disección del cuello

KEYWORDS

Emission-computed
single-photon
tomography;

Resumen El cáncer de orofaringe es de difícil diagnóstico porque los síntomas iniciales son confusos; usualmente son evidentes cuando el paciente presenta un tumor localmente avanzado. Para un adecuado tratamiento es indispensable conocer el estado basal de los relevos ganglionares, más cuando el manejo estándar es la extracción quirúrgica, que en el último quinquenio ha sido la resección transoral asistida por robot. El compromiso microscópico ganglionar depende del nivel de infiltración del tumor y puede ser hasta del 40%. El mapeo linfático de ganglios centinelas se realiza con linfogammagrafía, cuyo rendimiento mejora cuando las imágenes se adquieren con SPECT/CT. Recientemente, realizamos el estudio mencionado en una paciente con un tumor de la base de la lengua, y se verificó la presencia de un ganglio centinela al nivel IIA ipsilateral a la lesión. Se encontró como beneficio la precisión anatómica derivada del SPECT/CT que fue usado para la fusión de imágenes.

© 2014 Instituto Nacional de Cancerología. Publicado por Elsevier España, S.L.U. Todos los derechos reservados.

SPECT/CT for lymphatic mapping of sentinel nodes in carcinoma of oropharynx

Abstract The diagnosis of oropharyngeal cancer is difficult because the initial symptoms are unusual, is evident some times when the patient has a large tumor. To realize appropriate treatment is essential to know if existing nodal infiltration, more even when the standard management is surgical resection, in the last decade is robot-assisted transoral surgery. The microscopic positive lymph node depends on the level of infiltration of the tumor and may be

* Autor para correspondencia.

Correos electrónicos: enriquecadena2005@yahoo.com, ecadena@cancer.gov.co (E. Cadena).

Emission-computed tomography;
Sentinel lymph node biopsy;
Carcinoma;
Neckdissection

up to 40%. The lymphatic mapping of sentinel nodes is made by lymphoscintigraphy, its accuracy improves when the images are obtained with SPECT/CT. Recently, we did this study in a patient with a tumor at the base of tongue, confirming the presence of a sentinel node of IIA level. The main advantage was the anatomical accuracy when we make fusion of images with SPECT/CT. © 2014 Instituto Nacional de Cancerología. Published by Elsevier España, S.L.U. All rights reserved.

Introducción

Es sorprendente el marcado aumento de casos nuevos por año de cánceres de faringe (nasofaringe, orofaringe, hipofaringe) en el mundo, para Globocan 2008 son 136.000¹. Según estadísticas de 2009, en el Instituto Nacional de Cancerología de Colombia (INC), se presentaron 29 pacientes con diagnóstico de carcinoma escamocelular de faringe². Dentro de los factores de riesgo bien establecidos están el consumo de tabaco inhalado o mascado, por lo que se dice que el 66% de ellos están en relación con esta costumbre³.

Adicionalmente, un nuevo factor etiológico está jugando un papel importante tanto en el diagnóstico, el tratamiento, como en el seguimiento de los pacientes con esta patología; este factor es el virus del papiloma humano (VPH). Esta afirmación se sustenta en el modelo bien establecido del VPH como factor etiológico del cáncer de cuello uterino, además de los estudios en donde se corrobora la presencia del VPH-16 en los pacientes con cáncer de orofaringe^{4,5}. La asociación de VPH con carcinoma de orofaringe puede estar entre el 45% y el 70%, e incluso se ha demostrado un mejor pronóstico en estos pacientes independiente del tratamiento aplicado^{6,7}.

Durante las últimas décadas el tratamiento estándar ha sido la quimioterapia y la radioterapia, pero en los últimos años con el surgimiento de la cirugía robótica transoral (TORS, por sus siglas en idioma inglés, *Transoral Robotic Surgery*), como una técnica segura y confiable para la resección de tumores de esta área, se ha presentado un nuevo interrogante sobre el manejo más adecuado del cuello especialmente en los estadios tempranos (T1/T2, N0). Weinstein y su grupo proponen la disección selectiva de cuello después de la TORS, con lo cual disminuyen la intensidad del tratamiento adyuvante con quimioterapia y con radioterapia⁸. Sin embargo, para definir la extensión de la disección de cuello es importante conocer los sitios de drenaje, y esto depende de la localización del tumor primario. Una alternativa razonable, es establecer un mapa linfático de nódulos centinelas, que se obtiene con el estudio de linfogammagrafía de ganglios de cuello posterior a la aplicación de pequeñas partículas de coloide radio marcado con Tc-99m. Para mejorar la definición anatómica de dichos ganglios se recomienda efectuar la adquisición de imágenes con SPECT/CT (tomografía computarizada por emisión de fotones individuales/tomografía computarizada; SPECT por sus siglas del inglés, *Single photon emission computed tomography*)^{9,10}.

Recientemente, hemos efectuado mapeo de nodos centinelas de cuello en una paciente con un tumor de la base de

la lengua utilizando la técnica de SPECT/CT. Las imágenes adquiridas por este método nos permitieron identificar de forma precisa el sitio de drenaje a un ganglio del nivel IIA homolateral. Hasta donde se tiene conocimiento, en la literatura médica de Colombia no existe reporte de esta técnica usada para el mapeo de ganglios centinelas en los tumores de la base de la lengua.

Presentación de imágenes

Un paciente mujer de 55 años consultó por sensación de cuerpo extraño, disfagia y alteración en la fonación que implicó pérdida de peso. En el examen físico se detectó una masa de la base de la lengua derecha y con estudio de ecografía de alta resolución se descartó la presencia de adenopatías palpables en el cuello. Se determinó practicarle un examen endoscópico y biopsias del tumor bajo anestesia general. Previa traqueotomía se usó un broncoscopio rígido de visión cero grados identificándose una masa ulcerada y endofítica de la base de la lengua derecha, con extensión hacia línea media y vallécula (fig. 1).

Se realizó biopsia incisional e inmediatamente se aplicaron 3 dosis con técnica de inyección submucosa perilesional, cada una de 150 microcurios (μCi) en un volumen de 0,3 ml, de Tc-99m nanocoloide. En seguida, se hizo linfogammagrafía planar cervical en el servicio de medicina nuclear con imágenes estáticas de dos minutos en proyección anterior y lateral. En la imagen anterior se evidenció de forma tenue una captación nodular focal en el cuello derecho y fue imposible mostrar con claridad la ubicación del ganglio centinela o primer ganglio de drenaje del tumor (fig. 2). Posteriormente, se obtuvo la fusión de imágenes de SPECT (por sus siglas en inglés *Single-photon emission computed tomography*) y contomografía axial computada (CT) con la técnica de superposición de imágenes explicada por Llamas y colaboradores (SPECT/CT)¹¹.

En las imágenes axiales del TAC simple no se evidenció el ganglio (fig. 3A), ya que éste era muy pequeño, pero en la fusión del SPECT con el CT fue clara la presencia de un ganglio centinela en el nivel IIA derecho (fig. 3B). En los cortes coronales se presentó la misma situación (fig. 4A, 4B).

Discusión

El papel preponderante que tienen las disecciones del cuello, bien sean terapéuticas o profilácticas, en los pacientes con cánceres de la cabeza y el cuello ha sido discutido en múltiples publicaciones¹¹⁻¹⁴. La razón de esto es porque

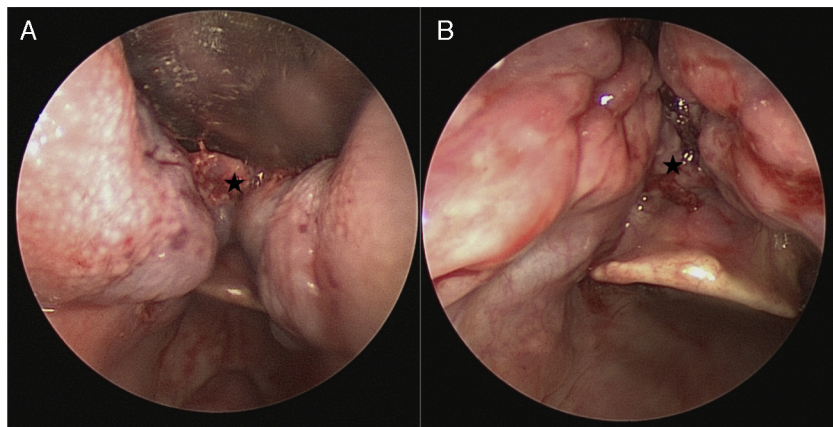


Figura 1 Faringoscopia directa con ayuda de broncoscopio rígido: A. Visualización de tumor con compromiso de la base de lengua del lado izquierdo de la imagen (*). B. Lesión ulcerada se extiende desde la base de lengua hasta las valléculas (*).

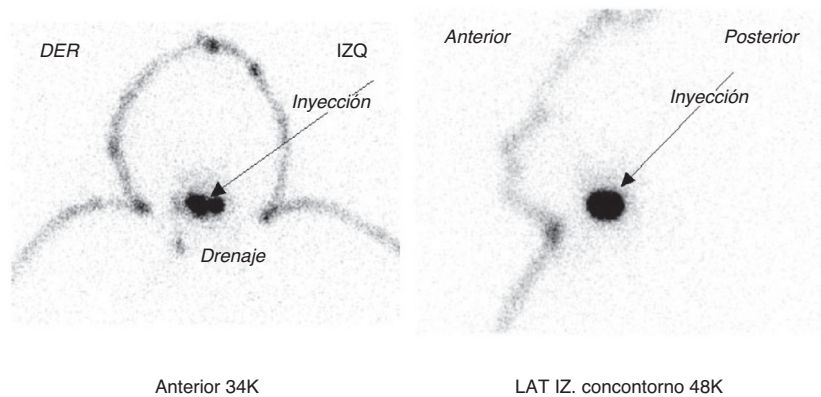


Figura 2 Linfogramagrafía planar posterior a la inyección de 3 dosis de 150 microcurios (μCi) de Tc-99m nanocoloide, perilesional y submucosa al tumor de la base de la lengua, demostró un sitio de drenaje focal muy tenue del cuello derecho y de difícil ubicación anatómica.

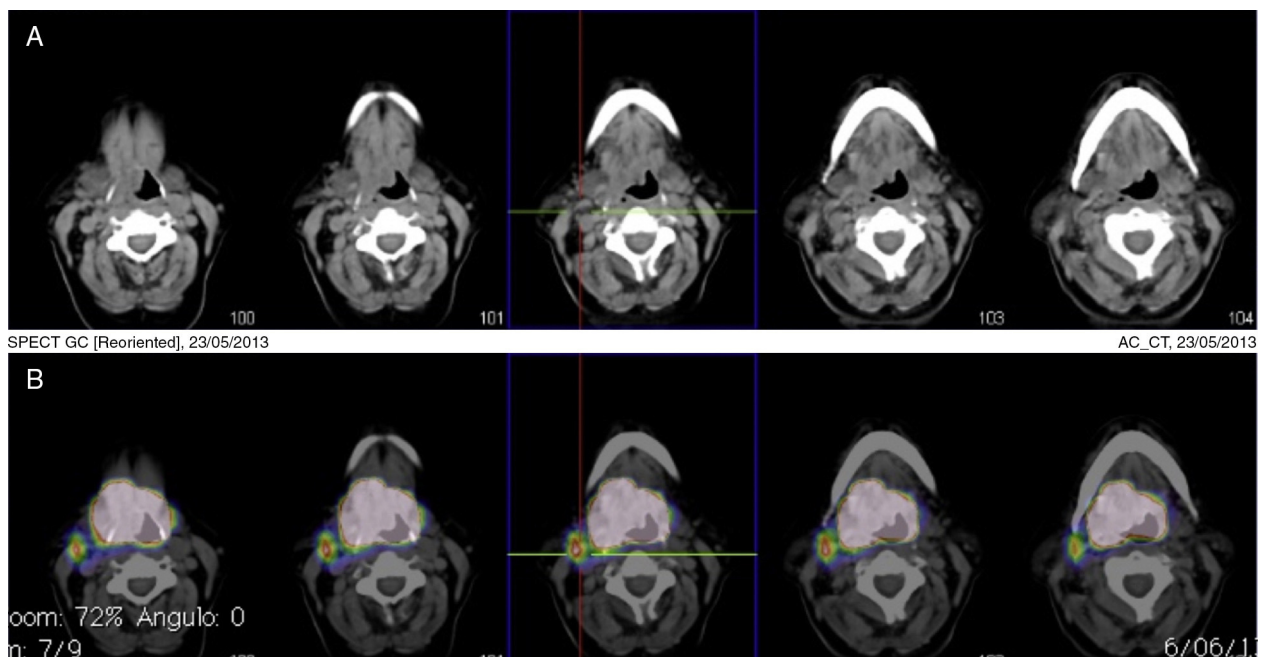


Figura 3 Linfogramagrafía de ganglio centinela en tumor de base de lengua, cortes axiales. A. TAC simple de cuello B. SPECT/CT fusión de linfogramagrafía y TAC de cuello, captación de un ganglio centinela hacia el nivel IIA derecho.

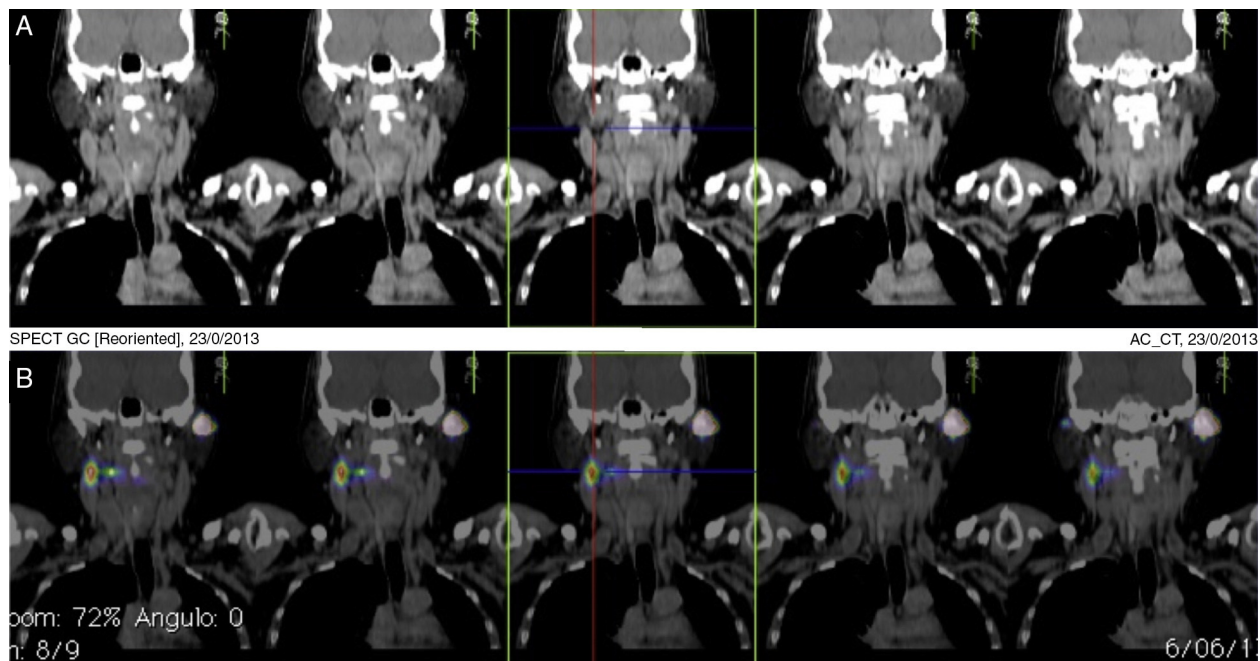


Figura 4 Linfogramagrafía de ganglio centinela en tumor de base de lengua, cortes coronales. A. TAC simple de cuello B. SPECT/CT fusión de linfogramagrafía y TAC de cuello, demostró un ganglio centinela del nivel IIA derecho.

las metástasis a ganglios regionales son el principal factor pronóstico de esta enfermedad¹². En las disecciones profilácticas del cuello la prevalencia de metástasis ocultas es entre el 20% y el 40%. A pesar de esto, la mayoría de los pacientes no obtienen un claro beneficio terapéutico, no sin estar expuestos a mayor morbilidad¹⁵.

La tendencia mundial en la última década se ha centrado en asegurar el control local y regional, con intervenciones más limitadas y oncológicamente seguras. La biopsia del ganglio linfático centinela (BGLC) está de acuerdo con la tendencia general, pero el drenaje linfático de esta área del cuerpo es intrincado e inconstante, por lo que conocer un mapa linfático previamente a la cirugía ayuda al cirujano a definir qué grupo o grupos ganglionares debe extirpar. Esto es particularmente útil cuando la TORS facilita las resecciones de tumores sin necesidad de comunicar el tubo digestivo superior con el cuello^{16,17}. La linfogramagrafía de ganglios centinelas contribuye a planear las incisiones del cuello en el momento de la resección de estos. Sin embargo, la adquisición de imágenes planares (dos planos) de este examen, no definen el sitio anatómico exacto debido a que la actividad del órgano estudiado usualmente se superpone con el lugar de inyección reduciendo el contraste visible (fig. 2). Por otro lado, el SPECT produce láminas transversales lo que aumenta la precisión y permite diferenciar entre el sitio de inyección y la zona de drenaje linfático. Además, al realizar la fusión con TAC (SPECT/CT) se obtienen imágenes en tres planos mejorando la visualización de las estructuras anatómicas. Adicionalmente ubica los sitios de drenaje al cuello, del tumor primario, como se pudo comprobar en el caso presentado, en donde fue clara la presencia de un único ganglio centinela homolateral a la lesión (figs. 3 y 4).

Luego de emplear el SPECT/CT para el mapeo linfático en este caso, se evidenció que es importante tener en cuenta el uso rutinario del mismo para adquisición de imágenes en

aquellos pacientes que requieran un estudio de linfogramagrafía de ganglios centinelas de cuello, especialmente si el tumor primario se encuentra en una zona de tan intrincado drenaje linfático, como lo es la orofaringe.

Conflicto de intereses

Los autores declaran no tener conflicto de intereses.

Bibliografía

1. Ferlay J, Shin HR, Bray F, et al. GLOBOCAN 2008 v2.0, cancer incidence and mortality worldwide: IARC cancerbase No. 10 [Internet]. Lyon (France): International Agency for Research on Cancer; 2010. Available at: <http://globocan.iarc.fr>. Accessed August 30, 2012.
2. Instituto Nacional de Cancerología. E.S.E (INC) Anuario estadístico 2009. Bogotá: INC; 2011.
3. Hashibe M, Brennan P, Chuang SC, Boccia S, Castellsague X, Chen C, et al. Interaction between tobacco and alcohol use and the risk of head and neck cancer: pooled analysis in the International Head and Neck Cancer Epidemiology Consortium. *Cancer Epidemiol Biomarkers Prev.* 2009;18(2):541–50.
4. Sturgis EM, Ang KK. The epidemic of HPV-associated oropharyngeal cancer is here- is it time to change our treatment paradigms? *J Natl Compr Canc Netw.* 2011;9:665–73.
5. Hashib M, Sturgis EM. Epidemiology of Oral-Cavity and Oropharyngeal Carcinomas Controlling a Tobacco Epidemic While a Human Papillomavirus Epidemic Emerges. *Otolaryngol Clin N Am.* 2013;46:507–20.
6. Cohen MA, Weinstein GS, O'Malley BW Jr, Feldman M, Quon H. Transoral robotic surgery and human papillomavirus status: oncologic results. *HEAD & NECK—DOI 10.1002/hed* April 2011.
7. Gillison ML, Koch WM, Capone RB, Spafford M, Westra WH, Wu L. Evidence for a causal association between human papilloma-

- virus and a subset of head and neck cancers. *J Natl Cancer Inst.* 2000;92:709–20.
8. Weinstein GS, Quon H, O'Malley Jr BW, Kim GG, Cohen MA. Selective Neck Dissection and Deintensified Postoperative Radiation and Chemotherapy for Oropharyngeal Cancer: A Subset Analysis of the University of Pennsylvania Transoral Robotic Surgery Trial. *Laryngoscope.* 2010;120:1749–55.
 9. Vermeeren L, Klop WMC, van den Brekel MWM, Balm AJM, Nieweg OE, Valdés-Olmos RA. Sentinel node detection in head and neck malignancies: innovations in radioguidedsurgery. *J Oncol.* 2009;(681746):10, <http://dx.doi.org/10.1155/2009/681746>.
 10. Cadena E, Calderón A, Bermeo G. SPECT/CT para mapeo linfático en disección superselectiva de cuello de carcinoma escamocelular de lengua. *RevColombCancerol.* 2013;17(2): 86–90.
 11. Llamas A, Cadena E, de los Reyes CA, Bermeo G. Linfogammagrafía con SPECT/CT en neoplasias cutáneas de cabeza y cuello. *RevColombCancerol.* 2012;16(1):234–9.
 12. Coughlin A, Resto VA. Oral cavity squamous cell carcinoma and the clinically N0 neck: The past, present, and future of sentinel lymph node biopsy. *CurrOncol Rep.* 2010;12(2):129–35.
 13. Keski-Säntti H, Kontio R, Törnwall J, Leivo I, Mätzke S, Suominen S, et al. Sentinel lymph node biopsy or selective neck dissection for patients with oral squamous cell carcinoma? *EurArchOtorhinolaryngol.* 2008;265(S1):13–7.
 14. Tanis PJ, Nieweg OE, van den Brekel MW, Balm AJ. Dilemma of clinically node-negative head and neck melanoma: outcome of "Watch and wait" policy, elective lymph node dissection, and sentinel node biopsy—a systematic review. *Head Neck.* 2008;30:380–9.
 15. Gourin CG, Conger BT, Porubsky ES, Sheils WC, Bilodeau PA, Coleman TA. The effect of occult nodal metastases on survival and regional control in patients with head and neck squamous cell carcinoma. *Laryngoscope.* 2008;118(7):1191–4.
 16. Quon H, O'Malley Jr BW, Weinstein GS. Transoral robotic surgery (TORS) for the head and neck: current and future indications. *International journal head necksurg.* 2010;1(3):133–40.
 17. Laccourreye O, Hans S, Menard M, Garcia D, Brasnu D, Holsinger FC. Transoral lateral oropharyngectomy for squamous cell carcinoma of the tonsillar region: II. An analysis of the incidence, related variables, and consequences of local recurrence. *Archotol head necksurg.* 2005;131(7):592–9.