



REPORTE DE CASO

Neoplasia mucinosa quística del mesenterio: presentación de caso y revisión de la literatura



Helena Facundo* y Carlos Rodríguez

Departamento de Cirugía General, Hospital Santa Clara E.S.E., Bogotá D.C., Colombia

Recibido el 14 de mayo de 2014; aceptado el 22 de julio de 2014

Disponible en Internet el 17 de octubre de 2014

PALABRAS CLAVE

Quiste mesentérico;
Cistadenoma
mucinoso

Resumen Las neoplasias quísticas mucinosas del mesenterio son infrecuentes, carecen de hallazgos clínicos específicos y usualmente se diagnostican incidentalmente como otros quistes mesentéricos. Presentamos el caso de una mujer de 67 años con un quiste mesentérico erróneamente clasificado en el preoperatorio como un tumor ovárico. Fue extraído completamente y la revisión histológica mostró un cistadenoma mucinoso. Revisamos la literatura y los casos reportados hasta la fecha.

© 2014 Instituto Nacional de Cancerología. Publicado por Elsevier España, S.L.U. Todos los derechos reservados.

KEYWORDS

Mesenteric cyst;
Mucinous
cystadenoma

Mucinous cystic neoplasms of the mesentery: Case presentation and literature review

Abstract Mucinous cystic neoplasms of the mesentery are rare, have a lack of specific clinical findings, and are usually diagnosed incidentally as other mesenteric cysts. The case is reported on a 67 year-old woman with a mesenteric cyst erroneously classified preoperatively as an ovarian tumor. It was completely resected and histological review showed a mucinous cystadenoma. A review is performed on the literature and cases reported to date.

© 2014 Instituto Nacional de Cancerología. Published by Elsevier España, S.L.U. All rights reserved.

Introducción

Las neoplasias mucinosas quísticas son un grupo de tumores de presentación frecuente en ovario y menos

frecuentemente en páncreas. Otras localizaciones inusuales incluyen: mesenterio, retroperitoneo, bazo, riñón, hígado y apéndice^{1,2}. Informes previos con análisis morfológico y de inmunohistoquímica han sugerido que estos tumores pueden agruparse como neoplasias mucinosas quísticas extraováricas³ (MCN por su sigla en inglés Mucinous Cystic Neoplasm), pues comparten características macroscópicas, histológicas e inmunofenotípicas. Aquí se describe un caso

* Autor para correspondencia.

Correo electrónico: helefacus@gmail.com (H. Facundo).

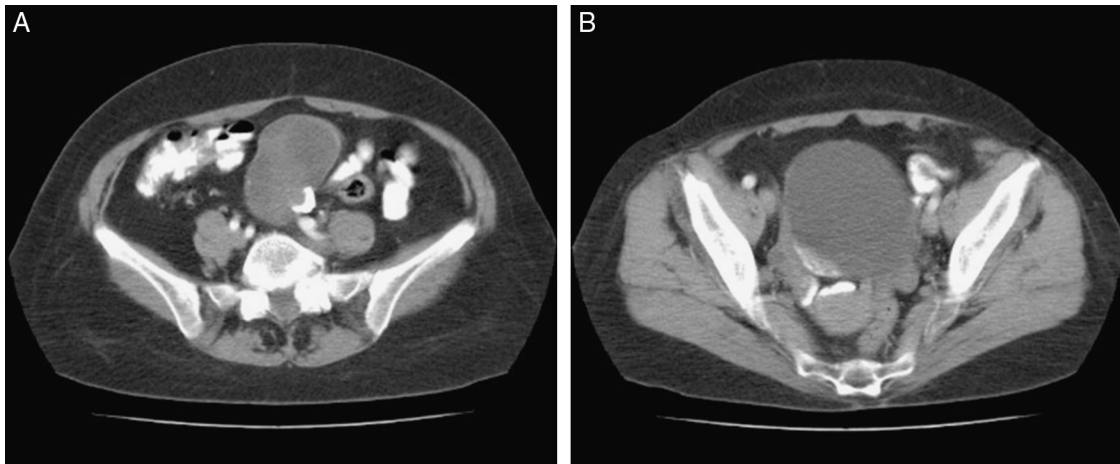


Figura 1 A. Imagen tomográfica de la masa quística parcialmente calcificada. B. Corte inferior que muestra la vejiga y los anexos sin relación con el quiste.

de neoplasia mucinosa quística en el mesenterio del íleon distal de una mujer adulta. Esta lesión fue erróneamente interpretada en las imágenes, como un quiste ovárico complejo. Es el caso número 18 reportado en la literatura, hasta donde conocemos.

Presentación del caso

Se trata de una mujer de 67 años que consulta por dolor abdominal crónico en hemiabdomen inferior. Como único antecedente relevante se tiene enfermedad pulmonar obstructiva crónica secundaria a tabaquismo. Es estudiada inicialmente con ecografía abdominal total que reporta lesión quística compleja dependiente de ovario derecho, por lo que es remitida a ginecología y se le realiza TAC abdominal total contrastado que reporta masa quística pélvica de 68x76x52 mm con calcificaciones periféricas (fig. 1A y 1B). Es llevada a resección quirúrgica por parte del servicio de ginecología y en el intraoperatorio es consultado el servicio de cirugía general, al encontrar lesión quística dependiente del mesenterio del íleon distal, con útero y anexos sanos (fig. 2). Se realiza resección de la lesión junto con el segmento ileal y posterior anastomosis. La evolución postoperatoria fue favorable y la paciente fue dada de alta al quinto día (fig. 3).

La pieza quirúrgica fue una lesión quística multilobulada de 8 cm de diámetro mayor, que a la revisión histológica mostró un estroma fibroso revestido por epitelio columnar mucoprodutor. La lesión fue clasificada como cistadenoma mucinoso (fig. 4A y 4B).

Discusión

Las MCN son tumores quísticos uni o multiloculados con una cápsula fibrosa y tapizados por un epitelio productor de mucina, asociado a un estroma subepitelial, que inicialmente fue descrito como similar al ovario (OLS por su sigla en inglés Ovarian Like Stroma) y que es común en las MCN del páncreas y riñón, pero que no siempre está presente en las MCN mesentéricas y que no es requisito para el diagnóstico (2).

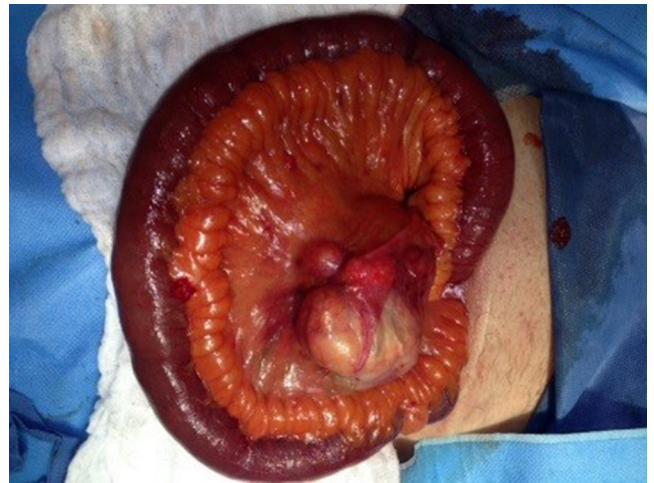

Figura 2 Hallazgo quirúrgico del quiste en el mesenterio del íleon.

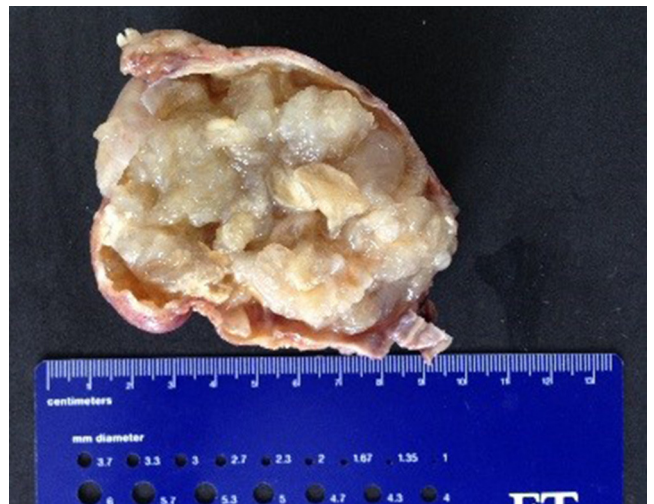


Figura 3 Macroscopia del quiste en que se observa la cápsula y el contenido mucoso.

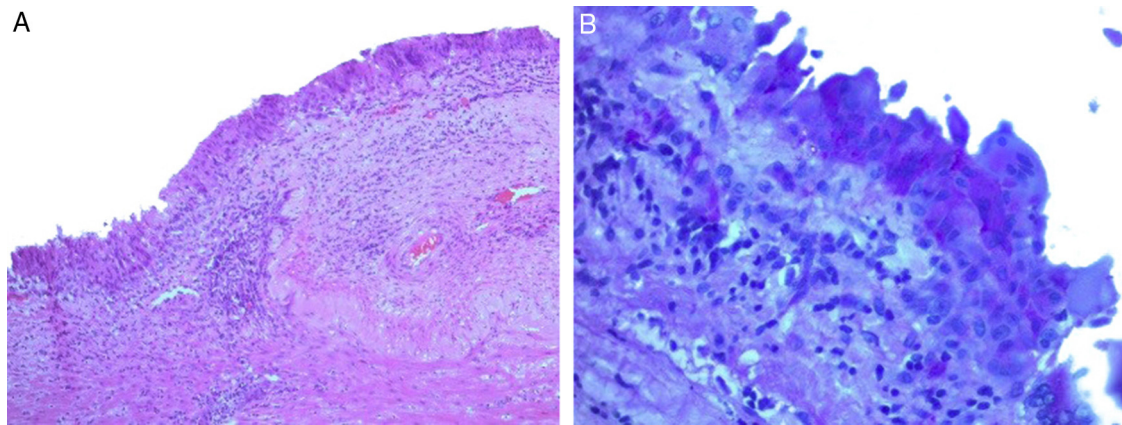


Figura 4 A. Microscopia. Epitelio columnar en H-E (10X). B. Tinción PAS del epitelio mucoproduccion (40X).

Este estroma puede mostrar fuerte positividad para la actina del músculo liso y vimentina y positividad focal para desmina. El epitelio mucoproduccion puede ser positivo para algunas citoqueratinas, CA 19-9 y antígeno carcinoembrionario (CEA). Estos y muchos otros estudios de inmunohistoquímica han sido descritos y presentan variabilidad en los resultados, sin embargo en un contexto clínico apropiado, su resultado no modificaría el diagnóstico².

En cuanto a su comportamiento y potencial malignidad, se los divide en tres subcategorías: cistadenomas mucinosos, tumores mucinosos borderline y cistadenocarcinomas^{3,4}. El estudio de patología determina el diagnóstico específico y está orientado a identificar invasión o un epitelio proliferativo que sugiera una lesión borderline, así como a evaluar la integridad de la lesión. Cualquiera de estos hallazgos modificaría el pronóstico particularmente si se trata de una lesión maligna infiltrativa.

Varias teorías han sido enunciadas para explicar la formación de estas neoplasias. Una de ellas propone que se originan a partir de tejido ovárico ectópico o supernumerario^{5,6} dadas las características estromales que recuerdan o simulan al tejido ovárico. Sin embargo, en contra de esta hipótesis están los reportes de MCN en hombres^{2,7} y el hecho de que muy rara vez es reportado tejido ovárico, propiamente dicho, en estos tumores^{5,6,8}.

De otra parte, se ha planteado la posibilidad de tejido pancreático ectópico o de un teratoma primario con sobrecrecimiento del epitelio sobre sus otros componentes. Otros defienden la posibilidad de inclusión de células epiteliales celómicas durante el desarrollo, que eventualmente evolucionan hacia tumores mucinosos como resultado de cambios metaplásicos^{9,10} o más específicamente la aparición de metaplasia mucinosa en quistes mesoteliales pre-existentes⁴.

El origen de las neoplasias mucinosas quísticas primarias del mesenterio sigue siendo motivo de discusión, y cada vez hay un mayor acuerdo en agruparlas junto con otras neoplasias mucinosas extraováricas y extrapancreáticas con las que comparten características clínicas, morfológicas e histopatológicas. Merecen mención especial los tumores mucinosos primarios del retroperitoneo (PRMT por su sigla en inglés Primary Retroperitoneal Mucinous Tumor) que también han sido divididos en cistadenomas mucinosos, tumores mucinosos borderline y cistadenocarcinomas^{11,12}.

Sin embargo, hay mayor frecuencia de malignidad en las lesiones retroperitoneales al momento del diagnóstico, ya sea cistadenocarcinomas puros o lesiones mixtas con focos de adenoma y carcinoma e incluso con nodulos murales similares a sarcoma (sarcoma-like)^{10,13,14}.

La clínica de las MCN mesentéricas es inespecífica y puede consistir en dolor subagudo o crónico, sensación de plenitud, aumento del perímetro abdominal y/o masa palpable. Si el diagnóstico clínico es prequirúrgico, la TAC es el exámen de elección para su evaluación¹⁵. La biopsia previa no se recomienda por el riesgo de diseminación del contenido en la cavidad peritoneal y lesión visceral².

En muchos casos, el diagnóstico es incidental en imágenes o incluso en el intraoperatorio por otra indicación quirúrgica. Antes de tener un reporte de patología, en cualquiera de los dos casos, se está en el escenario de una neoplasia quística del mesenterio, cuya incidencia está alrededor de 1/100.000 pacientes adultos hospitalizados⁸. Los quistes del mesenterio han sido clasificados previamente por De Perrot en seis tipos de acuerdo a su origen¹⁶: quistes de origen linfático, mesotelial, entérico, urogenital, teratoma quístico maduro y pseudoquistes (tabla 1).

Las alternativas terapéuticas son limitadas, siendo la resección quirúrgica completa, el tratamiento de elección^{17,18}. Como en la gran mayoría de los casos es imposible la distinción intraoperatoria entre las neoplasias benignas y malignas, es necesario realizar la resección quirúrgica completa, manteniendo la integridad de la cápsula para evitar la diseminación del contenido tumoral en la cavidad peritoneal^{19,20}.

Hay reportes de manejo exitoso de lesiones quísticas del mesenterio tanto por laparotomía como por vía laparoscópica^{21,22}, y es crucial conseguir la resección completa y evitar la ruptura de la lesión durante su extracción tanto por la eventual presencia de malignidad como por la posibilidad de transformación adenoma-carcinoma en el tiempo^{23,24}.

Con respecto a las MCN del mesenterio, particularmente hay 17 casos reportados en la literatura antes del nuestro hasta donde conocemos, 15 de ellos en mujeres y 2 en hombres (tabla 2)^{2-4,7,17,19,21,23-30}. De estos 18 reportes, el 61% corresponde a lesiones benignas (11 casos), el 28% a borderline (5 casos) y el 11% a malignas (2 casos).

Tabla 1 Clasificación de los quistes mesentéricos

Origen	Subtipo
1. Linfático	Quiste linfático simple Linfangioma
2. Mesotelial	Quiste mesotelial simple Mesotelioma quístico benigno/maligno
3. Entérico	Quiste de duplicación entérica Quiste entérico
4. Urogenital	
5. Teratoma quístico maduro	(Quiste dermoide)
6. Pseudoquistes no pancreáticos	Origen infeccioso Origen traumático

Clasificación quistes mesentéricos según De Perrot¹⁶.

Tabla 2 MCN del mesenterio reportadas hasta la fecha

Caso	Autor	Año	Género	Edad	Localización	Cirugía	Patología
1	Banerjee, et al.	1988	F	58	Colon derecho	Colectomía derecha	Cistadenoma mucinoso
2	Banerjee, et al.	1988	F	38	Colon izquierdo	Colectomía, salpingooforectomía	MCN borderline
3	Cohen, et al.	1988	F	36	Íleon	Resección quiste	Cistadenoma mucinoso
4	Bury y Pricolo	1994	F	36	l. Delgado	Resección parcial	Transformación a carcinoma
5	Mc. Evoy, et al.	1997	F	24	Colon sigmoides	Enucleación	Cistadenoma mucinoso
6	Linden, et al.	2000	F	32	Colon trasverso	Enucleación	Cistadenocarcinoma mucinoso
7	Vrettos, et al.	2000	F	38	Colon sigmoides	Enucleación	MCN borderline
8	Felembam y Tulandi	2000	F	20	Apéndice	Enucleación y apendicectomía	Cistadenoma mucinoso
9	Talwar, et al.	2004	F	32	Colon descendente	Colectomía izquierda	MCN borderline
10	Czubalski, et al.	2004	F	38	l. Delgado	Resección quiste	Cistadenoma mucinoso
11	Shiono, et al.	2006	F	14	No descrito	No descrito	Cistadenoma mucinoso
12	Swaveling, et al.	2008	F	18	Colon derecho	Enucleación	Cistadenoma mucinoso
13	Luo, et al.	2008	M	5	Intestino delgado	Resección parcial por irresecabilidad	Cistadenoma mucinoso
14	Metaxas, et al.	2009	F	22	Colon izquierdo y sigmoides	Enucleación	Cistadenoma mucinoso
15	Cauchy, et al.	2012	M	57	Colon sigmoides	Enucleación	Cistadenoma mucinoso
16	Cauchy, et al.	2012	F	53	Colon derecho	Resección ileocecal en bloque	Cistadenoma mucinoso de comportamiento agresivo
17	Mistry, et al.	2012	F	48	Colon sigmoides	Enucleación	Tumor mucinoso borderline
18	Reporte actual	2014	F	67	Íleon distal	Resección intestinal segmentaria	Cistadenoma mucinoso

Conclusión

Las neoplasias mucinosas quísticas extrapancreáticas y extraováricas son lesiones poco frecuentes, que se diagnostican de manera incidental la mayoría de las veces, pues la clínica es inespecífica. Hacen parte del espectro de tumores quísticos del mesenterio, su tratamiento es quirúrgico y la biopsia no está indicada. Dado su potencial maligno y la imposibilidad de distinguir macroscópicamente entre cistadenomas y cistadenocarcinomas, la resección debe ser siempre completa y evitando la ruptura del quiste durante la extracción.

Responsabilidades éticas

Protección de personas y animales. Los autores declaran que para esta investigación no se han realizado experimentos en seres humanos ni en animales.

Confidencialidad de los datos. Los autores declaran que han seguido los protocolos de su centro de trabajo sobre la publicación de datos de pacientes.

Derecho a la privacidad y consentimiento informado. Los autores han obtenido el consentimiento informado de los pacientes y/o sujetos referidos en el artículo. Este documento obra en poder del autor de correspondencia.

Conflicto de intereses

Los autores declaran no tener ningún conflicto de intereses.

Bibliografía

- Morinaga S, Ohyama R, Koizumi J. Low-grade mucinous cystadenocarcinoma in the spleen. *Am J Surg Pathol.* 1992;16(9):903-8.
- Cauchy F, Lefevre JH, Mourra N, Parc Y, Tiret E, Balladur P. Mucinous cystadenoma of the mesocolon, a rare entity frequently presenting with features of malignancy: two case reports and a review of the literature. *Clin Res Hepatol Gastroenterol.* 2012;36:12-6.
- Shiono S, Suda K, Nobukawa B, Arakawa A, Yamasaki S, Sasahara N, et al. Pancreatic, hepatic, splenic, and mesenteric mucinous cystic neoplasms (MCN) are lumped together as extraovarian MCN. *Pathol Int.* 2006;56:71-7.
- Banerjee R, Gough J. Cystic mucinous tumours of the mesentery and retroperitoneum: report of three cases. *Histopathology.* 1988;12:527-32.
- Kehagias DT, Karvounis EE, Fotopoulos A, Gouliamos AD. Retroperitoneal mucinous cystadenoma. *Eur J Obstet Gynaecol Reprod Biol.* 1999;82:213-5.
- De León DC, Pérez-Montiel D, Chaona-Vilchis J, Dueñas-González A, Villavicencio-Valencia V, Zavala-Casas G. Primary retroperitoneal mucinous cystadenocarcinoma: report of two cases. *World J Surg Oncol.* 2007;5:5.
- Luo JJ, Baksh FK, Pfeifer JD, Eastman JT, Beyer FC 3rd, Dehner LP. Abdominal mucinous cystic neoplasm in a male child. *Pediatr Dev Pathol.* 2008;11:46-9.
- Vanek VW, Philips AK. Retroperitoneal, mesenteric and omental cysts. *Arch Surg.* 1984;119:838-42.
- Tangjitgamol S, Manusirivithaya S, Sheanakul C, Leelahakorn S, Thawaramara T, Kaewpila N. Retroperitoneal mucinous cystadenocarcinoma: a case report and review of literature. *Int J Gynecol Cancer.* 2002;12(4):403-8.
- Tjalma WA, Vaneerdegew W. Primary retroperitoneal mucinous cystadenocarcinomas are a distinct entity. *Int J Gynecol Cancer.* 2008;18:184-8.
- Roma AA, Malpica A. Primary retroperitoneal mucinous tumors a clinicopathologic study of 18 cases. *Am J Surg Pathology.* 2009;33(4):526-33.
- Thamboo TP, Sim R, Tan SY, Yap WM. Primary retroperitoneal mucinous cystadenocarcinoma in a male patient. *J Clin Pathol.* 2006;59:655-7.
- Demirel D, Gun I, Kucukodaci Z, Balta AZ, Ramzy I. Primary retroperitoneal mucinous cystadenoma with a sarcoma-like mural nodule: an Immunohistochemical study with histogenetic considerations and literature review. *Int J Gynecol Pathol.* 2013;32(1):15-25.
- Kanayama T, Yoshino K, Enomoto T, Ohashi H, Fujita M, Ueda Y, et al. Primary retroperitoneal mucinous cystadenocarcinoma with mural nodules: a case report and literature review. *Int J Clin Oncology.* 2012;17:407-11.
- Riquelme F, Veja L, O'Brien A. Masas mesentericas: evaluación por tomografía computada. *Revista Chilena de Radiología.* 2009;15(3):165-73.
- De Perrot M, Bründler M, Tötsch M, Mentha G, Morel P. Mesenteric cysts. Toward less confusion? *Dig Surg.* 2000;17(4):323-8.
- Metaxas G, Tangalos A, Pappa P, Papageorgiou I. Mucinous cystic neoplasms of the mesentery: a case report and review of the literature. *World J Surg Oncol.* 2009;7:47.
- Fernandez-del Castillo C. Mucinous cystic neoplasms. *J Gastrointest Surg.* 2008;12:411-3.
- Zwaveling S, den Outer AJ, da Costa SA. A mucinous cystadenoma in the mesentery of the right hemicolon. *Acta Chir Belg.* 2008;108:354-5.
- Wiesel O, Spector D, Klausner J, Sagie B. Mucinous cystadenoma of the retroperitoneum, laparoscopy or an open approach? Two case reports and review of the literature. *Gynecological Surgery.* 2011;8(1):41-3.
- Felemban A, Tulandi T. Laparoscopic excision of a mesenteric cyst diagnosed preoperatively as an ovarian cyst. *J Am Assoc Gynecol Laparosc.* 2000;7:429-31.
- Saw EC, Ramachandra S. Laparoscopic resection of a giant mesenteric cyst. *Surg Laparosc Endosc.* 1994;4(1):59-61.
- Linden PA, Ashley SW. Mucinous cystadenocarcinoma of the mesentery. *Surgery.* 2000;127:707-8.
- Bury TF, Pricolo VE. Malignant transformation of benign mesenteric cyst. *Am J Gastroenterology.* 1994;89:2085-7.
- Cohen I, Altaras M, Lew S, Jaffe R, Ben-Aderet N. Huge mesenteric mucinous cystadenoma in normal pregnancy. *Obstet Gynecol.* 1988;71:1030-2.
- McEvoy AW, Cahill CJ, Jameson C. Mucinous cystadenoma of the sigmoid mesocolon: a previously unreported abdominal tumour. *Eur J Surg Oncol.* 1997;23:88-90.
- Vrettos ME, Kostopoulou E, Papavasileiou C, Sikas N, Agelidou S. A mucinous tumor of the mesocolon with features of borderline malignancy. *Surg Endosc.* 2000;14:595.
- Talwar A, Bell NJ, Nicholas D. Mucinous cystadenoma of colonic mesentery: report of a case. *Dis Colon Rectum.* 2004;47:1412-4.
- Czubalski A, Barwijek A, Radiukiewicz G. Large mesenteric cyst in a patient suspected of ovarian cyst. *Ginekol Pol.* 2004;75:545-7.
- Mistry K, Penna M, Dindyal S, Mukhtar H. A mucinous cystic neoplasm of the mesocolon showing features of malignancy. *Case Rep Surg.* 2012;2012:727105, <http://dx.doi.org/10.1155/2012/727105>.