



REPORTE DE CASO

Teratoma congénito gigante de la órbita: reporte de caso[☆]



Luz Ángela Urcuqui^{a,b}, Daniel Ozaeta^{a,b}, Amaranto Suárez^{a,*}, Óscar Mesa^c, Francis Graziano^c y Mauricio Forero^d

^a Clínica de Hemato-oncología Pediátrica, Instituto Nacional de Cancerología, Bogotá D. C., Colombia

^b Posgrado Hemato-Oncología Pediátrica, Universidad Militar Nueva Granada, Bogotá D. C., Colombia

^c Servicio de patología, Instituto Nacional de Cancerología, Bogotá D. C., Colombia

^d Servicio de imágenes diagnósticas, Instituto Nacional de Cancerología, Bogotá D. C., Colombia

Recibido el 29 de octubre de 2014; aceptado el 29 de enero de 2015

Disponible en Internet el 26 de febrero de 2015

PALABRAS CLAVE

Teratoma;
Órbita;
Neonato

Resumen Los teratomas son tumores compuestos de tejidos derivados de las tres capas germinales que pueden localizarse en las gónadas o extragonadales. Los de localización orbitaria son infrecuentes y generalmente se presentan en recién nacidos sanos produciendo proptosis. Los autores presentan el caso de un recién nacido con gran teratoma orbitario congénito que invadía las estructuras intraoculares y que se extendía hasta la fosa cerebral media a través del vértice de la órbita. Se describen las características clínicas, los hallazgos radiológicos, el abordaje quirúrgico, la descripción histopatológica y el tratamiento adyuvante con quimioterapia recibido por el paciente.

© 2014 Instituto Nacional de Cancerología. Publicado por Elsevier España, S.L.U. Todos los derechos reservados.

KEYWORDS

Teratoma;
Orbita;
Newborn

Giant congenital orbital teratoma: Case report

Abstract The teratomas are tumors composed of tissues derived from all three germ layers which can be located in the gonads and extragonadal. The orbital location are rare and usually occur in healthy newborns producing proptosis. The authors present the case of a newborn with congenital orbital teratoma large invading intraocular structures and extending to the middle cranial fossa through the apex of the orbit. Clinical features, radiological findings, surgical approach, histopathologic description and adjuvant chemotherapy received by the patient are described.

© 2014 Instituto Nacional de Cancerología. Published by Elsevier España, S.L.U. All rights reserved.

[☆] Las fotos clínicas fueron autorizadas por los padres del niño mediante la firma de un consentimiento informado.

* Autor para correspondencia.

Correos electrónicos: asuarez@cancer.gov.co, amaranto.cancer@hotmail.com (A. Suárez).

Introducción

Los tumores de células germinales son poco frecuentes en la edad pediátrica; tienen una tasa de incidencia de 2,4 casos/millón/año y representan del 2 al 3% de las cánceres en niños y adolescentes menores de 15 años. Son un grupo de tumores altamente heterogéneos derivados de las células germinales primitivas; histológicamente pueden ser clasificados como neoplasias benignas o estar constituidos por elementos malignos. Se encuentran en una variedad de sitios pero de acuerdo con su localización se clasifican en gonadales y extra gonadales, estos últimos ubicados en la línea media, como el área sacrocoxígea, retroperitoneo, mediastino, cabeza y cuello y región pineal^{1,2}.

El teratoma es el tumor neonatal más común (aproximadamente 25% de todos los tumores que se presentan en el neonato) y es el tumor de células germinales más frecuente en los niños. Son más frecuentes en el género femenino con una razón femenino/masculino de 3:1. Se localizan mayoritariamente en la región sacrocoxígea. Traper D y Lack EE (1983) informaron en la serie de 128 teratomas perinatales que los teratomas sacrocoxígeos representaron el 79,7%, los teratomas de cuello el 4,7%, en la cara 3,1% y los de órbita 1,6%³.

La presentación clínica de los teratomas de cabeza y cuello varía de acuerdo al sitio anatómico donde se localice y pueden ser diagnosticados en el periodo prenatal, mediante visión ecográfica, o posnatal. Los orbitarios se presentan al nacimiento con proptosis unilateral en neonatos por lo demás sanos de término o prematuros; se caracterizan por un rápido crecimiento y ocasionalmente el tumor se extiende hasta la cavidad intracraneana.

Casi todos los tumores de células germinales encontrados en el feto y en el neonato son histológicamente benignos y se diagnostican como teratomas maduros o inmaduros. Ocasionalmente en algunos tumores se puede encontrar un foco microscópico de tumor de seno endodérmico y rara vez elementos de carcinoma embrionario asociado con el teratoma². A pesar que los teratomas de cabeza y cuello son histológicamente benignos constituyen una enfermedad potencialmente fatal que amenaza la vida del neonato por su crecimiento rápido y por la posibilidad de malignizarse con la edad⁴.

El tratamiento de los teratomas orbitarios es esencialmente quirúrgico y en lo posible realizar un salvamento ocular que permita el desarrollo de la órbita y en algunos casos preservar la visión^{5,6}. Presentamos un caso de un recién nacido con un teratoma congénito con componentes inmaduros a quien se le realizó exenteración de la órbita y quimioterapia adyuvante.

Caso clínico

Describimos el caso de un recién nacido masculino de 21 días de vida producto de un primer embarazo con controles prenatales regulares con informes de ecografías obstétricas sin anomalías y serologías de la madre para sífilis, virus de inmunodeficiencia humana, hepatitis B y C negativas. Parto vaginal sin complicaciones; el recién nacido de término con peso al nacer de 3.500 gramos y talla 53 cm. Remitido al Instituto Nacional de Cancerología por presentar

proptosis congénita derecha producida por una gran masa en la órbita. Al examen físico de ingreso se encontró un recién nacido en aceptable estado general con retracción palpebral derecha, el ojo derecho sin reacción a la luz, con oftalmoplejia, presencia de bupftalmos, quemosis conjuntival, hiperemia, y hallazgos sugestivos de perforación ocular contenida. Por la órbita derecha protruía una masa de aproximadamente 8 x 8 cm sobrepasándola hasta el área frontal y descendiendo por debajo del maxilar produciendo luxación completa del ojo. Además desviación de la línea media facial hacia la izquierda (fig. 1).

Se le practicó resonancia nuclear magnética cerebral y de órbitas en la que se observó una masa de señal heterogénea de 54 x 57 x 75 mm que reemplazaba el contenido orbitario derecho, con remodelación y destrucción parcial de las paredes orbitarias, crecimiento exofítico y múltiples áreas quísticas con invasión intracraneal por extensión a través del vértice orbitario hacia la fosa craneal media. Los componentes sólidos de la lesión realzaban de forma heterogénea con el contraste. La órbita izquierda no presentaba alteraciones (fig. 2).

Las radiografías de tórax, ecografía abdominal y ecocardiograma fueron normales.

Los marcadores tumorales prequirúrgicos: subunidad beta de la hormona gonadotropina coriónica humana (β -HCG) fue de 0,935 mUI/l y la alfafetoproteína sérica de 1515 ui/ml; resultados considerados dentro de los límites normales para la edad del paciente.

A los 28 días de vida el paciente fue intervenido por un equipo multidisciplinario integrado por oftalmólogo, neurocirujano y cirujano maxilofacial; encontrándose la presencia de una masa en la órbita derecha de aproximadamente 10 cm de diámetro, ulcerada, eritematosa, de bordes irregulares y encapsulada que producía deformidad de las estructuras óseas perilesionales. Se realizó exenteración de la órbita derecha con exceresis completa de la tumoración ubicada en la fosa craneal media y en maxilar superior.

En el servicio de patología se recibió la pieza quirúrgica producto de exenteración de la órbita derecha que incluía globo ocular y tejidos blandos vecinos con ampliación de bordes.

El examen de los cortes microscópicos mostraron globo ocular ocupado por un tumor germinal mixto que invadía la cámara posterior y constituido por elementos maduros representados por cartílago, hueso, glándulas mucosas, estroma y piel. Además se identificó un componente inmaduro formado por tejido nervioso (neuropilo) con formación de pseudorosetas y positividad para CD99 y NSE. En ninguno de los cortes se observó otros elementos germinales. El tumor tenía invasión de la coroides y extraescleral extendiéndose a tejidos blandos vecinos; el borde de sección estaba comprometido por tumor (figs. 3 y 4).

El tumor fue clasificado como teratoma inmaduro con resección incompleta por bordes quirúrgicos microscópicamente comprometidos (E-II de riesgo intermedio), por lo cual se administraron 4 ciclos de tratamiento adyuvante con quimioterapia BEP (Bleomicina 15 mg/m²sc, Etoposido 100 mg/m²sc, Cisplatino 90 mg/m²sc). Por tratarse de un recién nacido los dos primeros ciclos se ajustaron al 50% de la dosis y por una buena tolerancia sin efectos tóxicos los dos últimos ciclos se aplicaron al 75% de la dosis total.

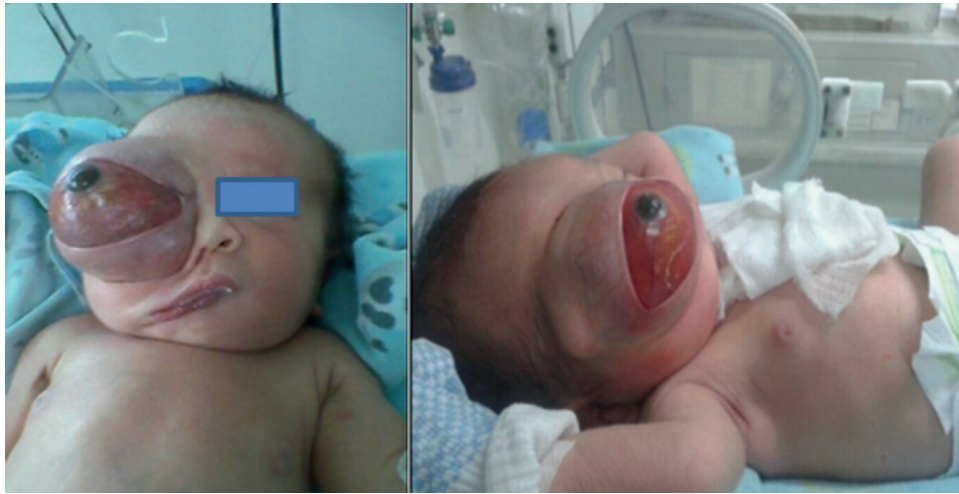

Figura 1 Aspecto clínico del paciente con proptosis masiva derecha.

El niño completó el tratamiento al cumplir los 7 meses de edad, desde entonces se encuentra en seguimiento clínico con controles cada tres meses con marcadores tumorales negativos e imágenes sin evidencia de recidiva tumoral (fig. 5). Al momento de este reporte el

paciente ha completado 16 meses de seguimiento, el cual incluirá en los controles sucesivos la valoración de la función auditiva para vigilar las posibles secuelas en la audición producidas por la administración de cisplatino.

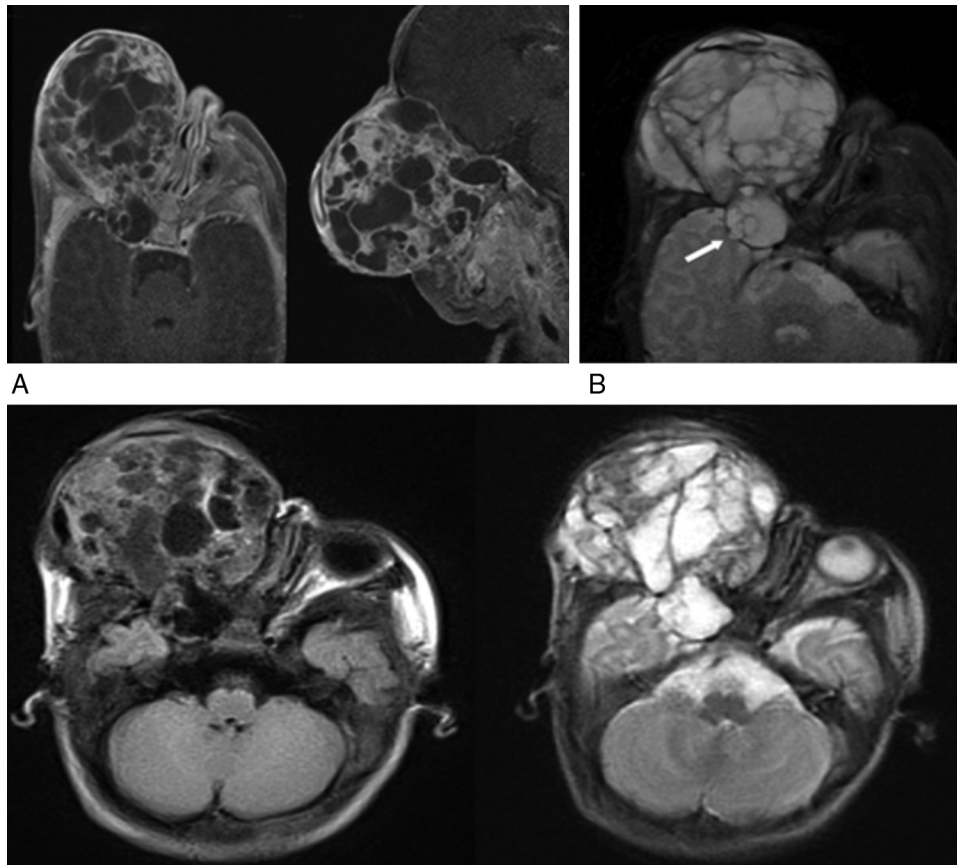


Figura 2 A. Imágenes de resonancia magnética axial y sagital en T1 con contraste, que muestran el realce de los septos de la masa expandiendo la órbita derecha. B. Imagen axial de resonancia magnética en T2 donde se observa masa que expande la órbita derecha, de predominio quístico con septos gruesos, exofítica, que se extiende hacia la fosa media craneal a través del vértice orbitario (flecha).

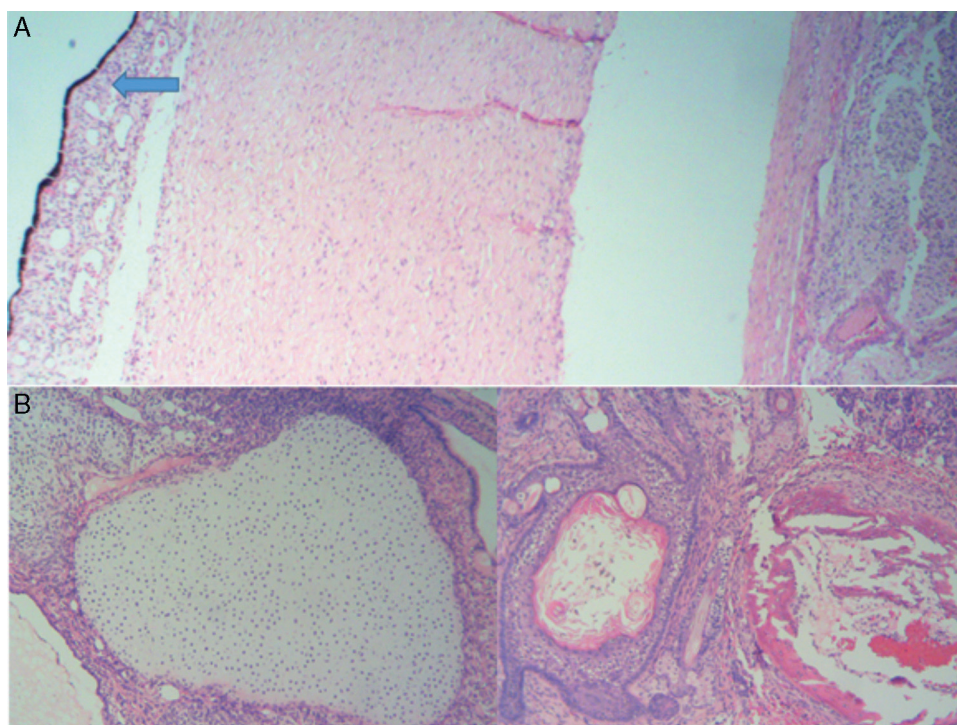


Figura 3 Coloración hematoxilina eosina: A. Con aumento de 4x se observa un tumor germinal que ocupa cámara posterior con invasión del coroides (flecha). B. Con aumento de 10X se observa una mezcla de elementos maduros que incluyen cartílago, piel, glándulas mucinosas y estroma.

Discusión

Los teratomas son tumores heterogéneos de células germinales compuestos de elementos de una o más de las tres capas germinales embrionarias y que generalmente contienen tejidos diferentes al del sitio anatómico de origen. Se clasifican como maduros o inmaduros según su composición histológica y al grado de diferenciación. Los teratomas maduros están formados por tejidos bien diferenciados y pueden ser puros o contener elementos histológicos de un tumor germinal maligno; los inmaduros contienen una variada cantidad de tejido blastematoso y de neuroectodermo, y se clasifican en grados de inmadurez de acuerdo con la cantidad de tejido neuroglial inmaduro que contengan. Al igual que los teratomas maduros pueden

contener elementos neoplásicos malignos que generalmente son tumor de seno endodérmico o carcinoma embrionario constituyendo un tumor germinal mixto^{7,8}.

Los teratomas congénitos generalmente son extragonadales e histológicamente benignos (maduros y con menos frecuencia inmaduros). En estos, aunque puede verse cualquier tipo de tejido, los elementos más comúnmente encontrados son piel y sus anexos, tejido adiposo, cerebro maduro, epitelio intestinal y estructuras quísticas cubiertas por epitelio plano, escamoso o cuboidal^{9,10}.

La presentación clínica de los teratomas congénitos de la órbita incluyen un recién nacido generalmente sano excepto por la proptosis unilateral producida por una masa fluctuante que produce estiramiento de párpados y aumento de la hendidura palpebral y suele estar asociado con un

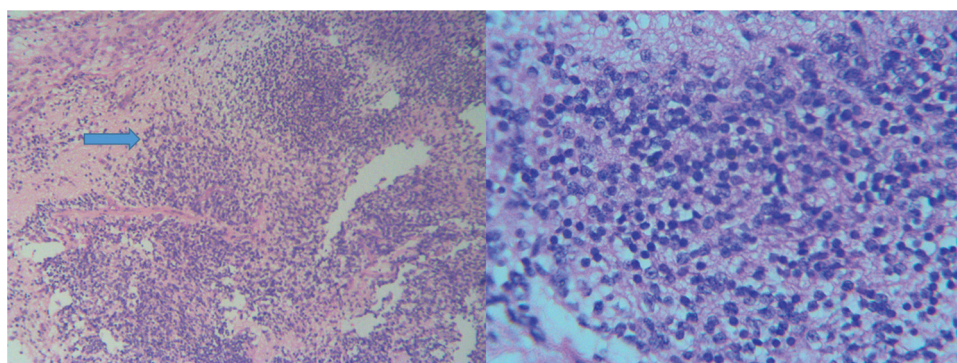


Figura 4 Coloración de hematoxilina eosina: con aumento 10X y 40X se observa la presencia de tejido neural con múltiples focos inmaduros tipo neuropilo con pseudorosetas (flecha).

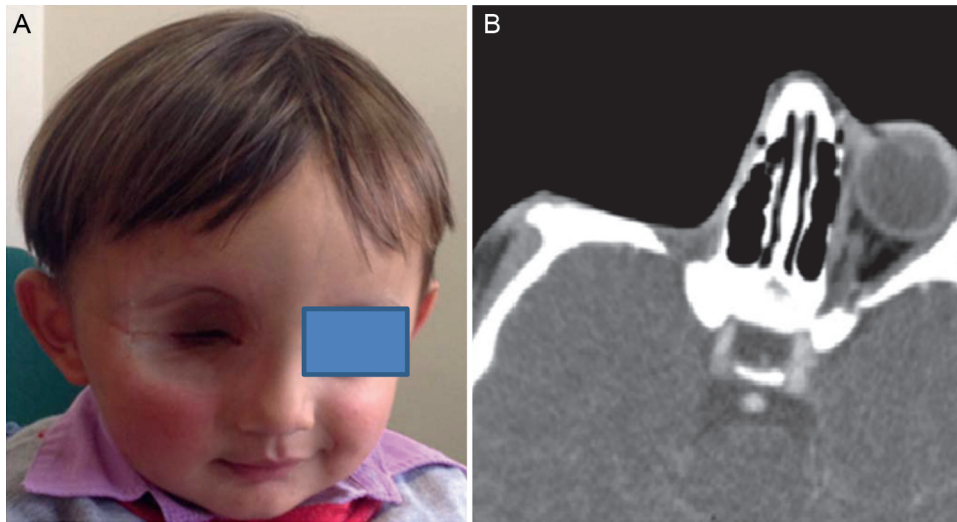


Figura 5 A. Paciente a los 23 meses de edad donde se observan los cambios secundarios de la exenteración. B. Tomografía contrastada de control a los 23 meses de edad que muestra los cambios postquirúrgicos de exenteración sin evidencia de masas en lecho quirúrgico.

desarrollo del ojo normal, aunque, si el nervio óptico está adherido al tumor puede haber atrofia óptica con ausencia del reflejo pupilar. Ocasionalmente el tumor se extiende a la cavidad intracraneana o hace parte de un teratoma intracraneano con invasión secundaria a la órbita^{11,12}. Los teratomas de la órbita característicamente son gigantes y causan una grave deformidad facial. El diagnóstico diferencial de los tumores quísticos de la órbita incluye los quistes de inclusión dermoide, linfangiomas, hemangiomas y encefaloceles.

El tratamiento de elección de los teratomas orbitarios maduros e inmaduros es la resección del tumor. La cirugía temprana puede intentar el salvamento del globo ocular y en algunos casos preservar visión; sin embargo, la conservación del globo ocular solo es posible si existe un ojo organizado, con presencia de nervio óptico libre de tumor, sin proptosis extrema ni queratopatía por exposición y con presencia de reflejo pupilar^{6,10}. A pesar que la meta de la cirugía es permitir un desarrollo orbitofacial normal y producir un adecuado resultado cosmético; en muchos casos es imposible realizar un procedimiento conservador y se hace necesaria la exenteración del globo ocular con preservación o sin esta de los párpados^{5,13}.

El factor pronóstico más importante para presentar recaída o reproducción local del teratoma es la resección incompleta del tumor. Los niños con teratoma maduro e inmaduro reseçados completamente tratados por el Grupo de la Sociedad Alemana de Oncología y Hematología Pediátrica presentaron recaídas del 3% y 9% respectivamente, mientras, los teratomas reseçados incompletamente tuvieron una recaída del 39%. El segundo factor asociado a una mayor probabilidad de recaída es la localización intracraneal, sacrocoxígea y de ovario^{14,15}.

En el caso que presentamos, la decisión más compleja fue el manejo adyuvante del paciente con quimioterapia. Considerando que se trataba de un teratoma inmaduro que fue reseçado incompletamente por la presencia de bordes de sección profundos comprometidos, se decidió la administración de cuatro ciclos de quimioterapia con Bleomicina, Etoposido y Cisplatino (BEP). Si bien tratar a todos los

pacientes con teratomas inmaduros con quimioterapia adyuvante no es una conducta estándar en la actualidad y puede plantear un conflicto ético en la toma de la decisión entre dar o no quimioterapia; en el paciente teníamos dos factores importantes implicados en el riesgo de recaída: la presencia de un teratoma inmaduro incompletamente reseçado y la localización orbitaria con invasión de la fosa cerebral anterior que exponían al niño a un alto riesgo de recaída.

El paciente en la actualidad se encuentra en seguimiento por los servicios de oncología pediátrica, oftalmología y cirugía maxilofacial para vigilar posibles recurrencias de la enfermedad y para el manejo de la cavidad enoftálmica. Este seguimiento estrecho resulta relevante si tenemos en cuenta que: las complicaciones del teratoma orbitario incluyen recaída local o en cráneo, con una eventual transformación maligna⁴.

Si bien la mayoría de los teratomas en el recién nacido son completamente maduros, en nuestro caso hubo elementos inmaduros que dificultaron el abordaje desde el punto de vista oncológico, ya que es muy poco lo que se encuentra al respecto en la literatura y esta fue la principal razón para reportar nuestro caso.

Conflicto de intereses

Los autores declaran que no tienen ningún conflicto de intereses.

Responsabilidades éticas

Protección de personas y animales. Los autores declaran que para esta investigación no se han realizado experimentos en seres humanos ni en animales.

Confidencialidad de los datos. Los autores declaran que en este artículo no aparecen datos de pacientes.

Derecho a la privacidad y consentimiento informado. Los autores han obtenido el consentimiento informado de los pacientes y/o sujetos referidos en el artículo. Este documento obra en poder del autor de correspondencia.

Bibliografía

1. Olson TA, Schneider DT, Perlman EJ. Germ cell tumors. En: Pizzo PA, Poplack DC, editores. *Principles and Practices of Pediatric Oncology*. 6 ed. Philadelphia: Lippincott Williams and Wilkins; 2011. p. 1045-67.
2. Schneider DT, Olson TA. Germ Cell Tumors of the head and neck. En: Schneider DT, Brecht IB, Olson TA, Ferrari A, editores. *Rare tumors in children and adolescents*. Ed. Springer-Verlag Berlin Heidelberg; 2012. p. 169-73.
3. Tapper D, Lack EE. Teratomas in infancy and childhood: A 54-year experience at the Children's Hospital Medical Center. *Ann of Surg*. 1983;198(3):398-409.
4. Brodsky JR, Kanwar VS, Stafford LM, Reza R, Frazier L. Germ cell tumors/Teratoma. En: Reza Rahbar, Carlos Rodríguez-Galindo, John G, Maera, Edward R, Smith, Antonio R, Perez-Atayde, editores. *Pediatric Head and Neck Tumors*. Ed. Springer New York Heidelberg Dordrecht London; 2014. p. 153-63.
5. Sesenna E, Ferri A, Thai E, Magri AS. Huge orbital teratoma with intracranial extension: a case report. *J Pediatr Surg*. 2010;45(5):E27-31.
6. González C, Restrepo CA, Salazar GI, Monsalve P. Congenital orbital teratoma. *Informe de caso Colomb Med*. 2012;43: 82-5.
7. Rattan KN, Malik V, Khurana P, Dhawan S, Kaushal V, Maggu S. Teratomas in infancy and childhood. *Indian J Pediatr*. 2001;68(2):117-20.
8. Dehner LP. Gonadal and extragonadal germ cell neoplasia of childhood. *Hum Pathol*. 1983;14(6):493-511.
9. Grube P, Hobart RI, Martínez MA, Gómez SM, Alderete G. Proptosis congénita secundaria a teratoma orbitario. Estudio clinicopatológico *Arch Soc Esp Oftalmol*. 2013;88(4):153-6.
10. Schneider DT, Terenziani M, Cecchetto G, Olson TA. Gonadal and extragonadal germ cell tumors, sex cord stromal and rare gonadal tumors. En: Schneider, D.T., Brecht, I.B., Olson, T.A., Ferrari, A., editors. *Rare tumors in children and adolescents*. Ed. Springer-Verlag Berlin Heidelberg; 2012. 327-402.
11. Mee JJ, McKelvie PA, McNab AA. Orbital teratoma: late presentation with normal vision. *Clin Experiment Ophthalmol*. 2002;30:41-3.
12. Frazier AL, Amatruda JF. Pediatric germ cell tumors. En: Orkin S, Fisher D, Look AT, Lux S, Ginsburg D, Nathan DG, editores. *Oncology of infancy and childhood*. Ed. Philadelphia: Saunders Elsevier; 2009. p. 911-61.
13. Herman TE, Vachharajani A, Siegel MJ. Massive congenital orbital teratoma. *J Perinatol*. 2009;29(5):396-7.
14. Göbel U, Calaminus G, Engert J, Kaatsch P, Gadner H, Bökke-rink JP, et al. Teratomas in infancy and childhood. *Med Pediatr Oncol*. 1998;3(1):8-15.
15. Marina NM, Cushing B, Giller R, Cohen L, Lauer SJ, Ablin A, et al. Complete surgical excision is effective treatment for children with immature teratomas with or without malignant elements: A Pediatric Oncology Group/Children's Cancer Group Intergroup Study. *J Clin Oncol*. 1999;17(7):2137-43.