



ORIGINAL

Biopsia de ganglio centinela en cáncer de mama después de neoadyuvancia en una población latinoamericana



Javier Ángel Aristizabal^{a,*}, Sebastián Quintero^{a,b}, Alejandro Orozco^a,
María Claudia Ramírez^a, Claudia Cubillos^{a,b}, Alejandra Sánchez^{a,b},
Edward Casas^{a,b}, Cesar Poveda^c, Juan Carlos Hidalgo^c, Augusto Llamas-Olier^d,
Oscar Alberto Messa^e y Erika León^f

^a Grupo de Seno y Tejidos blandos, Instituto Nacional de Cancerología, Bogotá, D.C., Colombia

^b Fellow Cirugía de Mama y Tumores de Tejidos Blandos, Pontificia Universidad Javeriana, Bogotá, D.C., Colombia

^c Servicio Imágenes Diagnósticas, Instituto Nacional de Cancerología, Bogotá, D.C., Colombia

^d Grupo de Medicina Nuclear, Instituto Nacional de Cancerología, Bogotá, D.C., Colombia

^e Grupo de Patología, Instituto Nacional de Cancerología, Bogotá, D.C., Colombia

^f Grupo Área Investigación Clínica, Instituto Nacional de Cancerología, Bogotá, D.C., Colombia

Recibido el 28 de abril de 2014; aceptado el 13 de octubre de 2014

Disponible en Internet el 16 de febrero de 2015

PALABRAS CLAVE

Biopsia ganglio centinela;
Vaciamiento axilar;
Cáncer de mama;
Neoadyuvancia

Resumen

Objetivo: Determinar la utilidad de la biopsia del ganglio centinela en cáncer de mama después neoadyuvancia.

Método: Estudio de prueba diagnóstica.

Resultados: El análisis se lleva a cabo en 67 pacientes intervenidas en el Instituto Nacional de Cancerología (INC) (Bogotá, Colombia), la obtención de una tasa de migración axilar de 85%. La tasa de identificación del ganglio centinela fue del 90%. La tasa de falsos negativos fue del 25%. El rendimiento de la prueba de diagnóstico muestra: una sensibilidad del 75%; una especificidad de 100%; un valor predictivo positivo de 100%; un valor predictivo negativo de 77,5% y un valor de precisión de 85,6%.

Conclusiones: Según los resultados de nuestra serie, esta técnica no se recomienda como procedimiento estándar aún en pacientes con axila clínicamente negativa corroborada con ecografía axilar. El alto porcentaje de falsos negativos (25%) encontrado puede deberse al número elevado de pacientes con estadios localmente avanzados en nuestra serie

© 2014 Instituto Nacional de Cancerología. Publicado por Elsevier España, S.L.U. Todos los derechos reservados.

* Autor para correspondencia.

Correo electrónico: jangel@cancer.gov.co (J.Á. Aristizabal).

KEYWORDS

Sentinel Lymph Node Biopsy;
Axillary clearance;
Breast Neoplasms;
Neoadjuvant Therapy

Sentinel Node Biopsy in Breast Cancer After Neoadjuvant Therapy in a Latin-American population

Abstract

Objective: To determine the usefulness of sentinel node biopsy in breast cancer after neoadjuvant treatment.

Methods: A study of a diagnostic test.

Results: The analysis was carried out on 67 Latin-American patients treated in the Instituto Nacional de Cancerología (Bogotá, Colombia), obtaining an axillary migration rate of 85%. The sentinel node identification rate was 90%. The false negative rate is 25%. The performance of the diagnostic test shows a sensitivity of 75%, specificity of 100%, positive predictive value of 100%, negative predictive value of 77.5%, and 85.6% accuracy.

Conclusions: The results of our study show that this technique is not recommended as standard procedure, even in patients with clinically negative axilla confirmed by axillary ultrasound. The high percentage of false negatives may be due to the high number of patients with locally advanced disease in our series.

© 2014 Instituto Nacional de Cancerología. Published by Elsevier España, S.L.U. All rights reserved.

Introducción

La técnica del ganglio centinela es un procedimiento usado en estadios tempranos de cáncer de mama el cual es seguro y poco mórbido comparándolo con el vaciamiento axilar¹⁻⁵, que permite predecir el estado de compromiso ganglionar axilar de manera segura y precisa con falsos negativos de 8,4%⁶. Sin embargo, el uso de esta técnica no se encuentra suficientemente soportada en estadios localmente avanzados o posterior al uso de tratamientos neoadyuvantes.

Se ha demostrado que los ganglios axilares de pacientes con carcinoma mamario tienen regresión de su estadio tumoral hasta en un 40% posterior al uso de neoadyuvancia⁷, abriendo de esta manera la posibilidad del uso de la técnica de ganglio centinela en pacientes que reciben tratamientos neoadyuvantes. Dado que los ganglios axilares de estas pacientes a menudo se encuentran clínicamente negativos luego de la terapia, en teoría, estas pacientes serían candidatas para esta técnica evitando la morbilidad asociada al vaciamiento ganglionar como la formación de seroma, infecciones, lesiones vasculares y nerviosas, dolor, linfedema, pérdida de la sensibilidad y limitación motora⁸.

Históricamente y bajo la evidencia existente, las pacientes con cáncer de mama localmente avanzado son sometidas a tratamiento neoadyuvante y posteriormente se ofrece manejo quirúrgico, bien sea mastectomía radical modificada o cuadrantectomía más vaciamiento axilar (VA), sin considerarse la biopsia del ganglio centinela para aquellas pacientes que tienen respuesta ganglionar al tratamiento neoadyuvante⁹.

Dado lo anteriormente mencionado se plantea como objetivo de este trabajo determinar la utilidad de la biopsia del ganglio centinela como prueba diagnóstica en cáncer de mama posterior a neoadyuvancia con hormonoterapia o quimioterapia, en un grupo de pacientes de la Clínica de Seno y Tejidos Blandos del INC.

Materiales y método

Se calculó un tamaño de muestra de 367 pacientes, teniendo en cuenta como desenlace la sensibilidad del 95% y una especificidad de 100%, de acuerdo a reportes previos de literatura con un error alfa del 0,05 y una precisión del estudio del 0,02, por medio del paquete estadístico NCSS-PASS. Se tomó el tamaño de muestra para una proporción de base de 0,97 o mayor, como es el caso de la especificidad, el tamaño sería inferior a 261. Sin embargo, debido a bajo reclutamiento proyectado en el tiempo se decidió cerrar el estudio y se realizó análisis descriptivo y análisis exploratorio para evaluar la prueba diagnóstica.

La población contemplada fueron pacientes mujeres mayores de 18 años con cáncer de mama operable que consultaron al INC y recibieron neoadyuvancia. Entre los criterios de inclusión se definieron: diagnóstico histológico confirmado de cáncer de mama; recibir quimioterapia u hormonoterapia neoadyuvante; pacientes axila clínicamente negativa; haber completado mínimo 3-4 ciclos de quimioterapia o 3-4 meses de hormonoterapia neoadyuvante, además de aceptar y firmar voluntariamente el consentimiento informado para su participación en el estudio.

Entre los criterios de exclusión se tuvieron en cuenta: pacientes con cáncer de mama en estadio IV que habían recibido cualquier tipo de tratamiento quirúrgico axilar; antecedente de mastoplastia; pacientes con progresión de la enfermedad después de la neoadyuvancia; resultado ecografía axilar con ganglios sugestivos + ACAF positivo para carcinoma o haber recibido radioterapia neoadyuvante.

A todas las pacientes que cumplieron con los criterios de inclusión, se reclutaron, firmaron el consentimiento informado, y se realizaron ecografía axilar con un periodo máximo de quince días. En el caso de presentar alguna adenopatía sospechosa se les realizó ACAF y de ser positivo en la citología se excluían del estudio. Posteriormente fueron llevadas a cirugía, con una ventana de tiempo máximo de 35

días desde el momento de la ecografía axilar. Previamente se marcaron con tecnecio 99 para la identificación de ganglio centinela. Se realizó la disección de ganglio centinela identificándolo con gammasonda, en el mismo acto quirúrgico se completaba el vaciamiento axilar. El tejido aislado fue enviado al laboratorio para el estudio anatomopatológico con hematoxilina eosina e inmunohistoquímica al ganglio centinela y con hematoxilina-eosina a los ganglios del vaciamiento axilar.

Para el análisis estadístico se aplicaron: pruebas de estadística descriptiva, porcentajes para variables cualitativas, y promedios con desviación estándar para cuantitativas. Se realizó cálculo de la sensibilidad, del valor predictivo negativo y la tasa de falsos negativos por medio de una tabla de contingencia, siendo el estándar de oro el resultado del estudio histopatológico del vaciamiento axilar. No se realizó enmascaramiento para cirujanos ni patólogos.

La proporción de identificación fue definida como el número de pacientes, en las que se logró aislar el ganglio centinela para biopsia, dividida por el número total de pacientes en quienes se intentó aislar. Los resultados para cada ganglio centinela identificado satisfactoriamente fueron categorizados como verdadero positivo, verdadero negativo o falso negativo, tomando el desenlace de vaciamiento axilar como referencia estándar. Un ganglio centinela verdadero negativo (VN) fue definido como ganglio centinela negativo y un vaciamiento axilar negativo, un falso negativo (FN) como un ganglio centinela negativo con vaciamiento axilar positivo y un verdadero positivo (VP) como un ganglio centinela positivo con o sin vaciamiento axilar positivo. Basados en esta definición, se asumió que no hay casos de falsos positivos. Los parámetros operativos de la prueba fueron: sensibilidad, proporción de falsos negativos, valor predictivo negativo y precisión. Se utilizó STATA 10 para el análisis estadístico. El estudio fue aprobado por el comité de ética del INC.

Resultados

Se reclutaron 88 pacientes entre junio de 2008 y septiembre de 2010, se excluyeron 8 pacientes de las cuales: 6 resultaron con ACAF+, una con adenopatías palpables axilares y otra con antecedentes de mamoplastia. De las 80 restantes se discontinuaron 13: 5 debido a falla de gammasonda; en 4 no se identifica ganglio centinela (no migración); 3 pacientes que desistieron del estudio antes del procedimiento quirúrgico y una paciente operada en otra institución (fig. 1).

Las características demográficas de las 67 pacientes restantes se muestran en la tabla 1: la edad promedio fue de 53,3 años (DS 10,46); el 94,03% de los tumores fueron ductales; el 63,6% fueron de grado II histológico y el 27,2% de grado III; el 9% fueron tumores grado I; el 67,1% tenían receptores de estrógeno positivos y el 53,7% expresaron receptores de progesterona. El 17,7% sobreexpresaron el receptor 2 del factor de crecimiento epidérmico humano (HER-2) detectado con inmunohistoquímica o Fish en caso de prueba indeterminada.

La localización principal de los tumores es el cuadrante superior externo de la mama. El 80,6% de los tumores

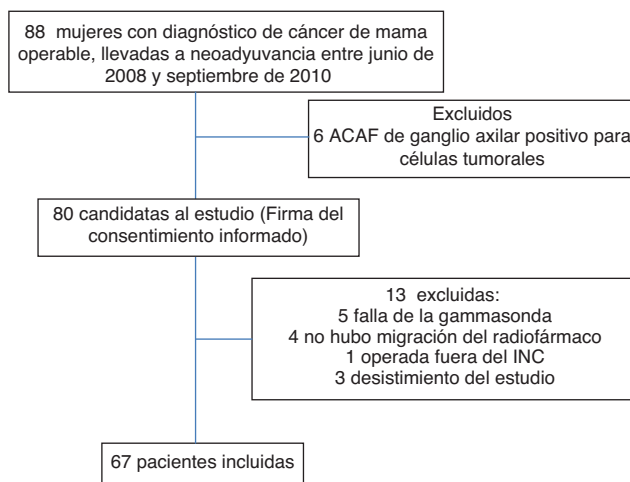


Figura 1 Flujograma de ingreso al estudio.

correspondían a tumores localmente avanzados, siendo el más frecuente el estadio IIIB con el 41,7%. El 19,4% pertenecían a estadios tempranos IIA.

Como se muestra en la tabla 2 el esquema de quimioterapia más usado fue AC (adriamicina-ciclofosfamida), habiéndolo recibido el 89,6% de los pacientes. Dos pacientes (3%) recibieron CMF (ciclofosfamida-metotrexate-5fu). El 4,5% restante otro tipo de terapia. Dos pacientes (3%) recibieron hormonoterapia (letrozol y exemestano).

Todos los pacientes recibieron más de tres ciclos de quimioterapia: 23,8% recibieron 3 ciclos, el 65,6% recibieron 4 ciclos y el 10,4% recibieron 5 o más ciclos.

Antes de recibir tratamiento neoadyuvante, el 98,5% de los tumores que tenían las pacientes eran mayores de 2 cm y únicamente el 1,56% tenía un tumor no palpable. Después del tratamiento el 34,3% de los tumores no eran palpables y el 55,3% de los tumores se encontraban entre 2 y 4,9 cm.

Al 44,7% de las pacientes se les ofreció como tratamiento quirúrgico mastectomía parcial y a las demás pacientes mastectomía total (tabla 3). Todas las pacientes fueron sometidas a VA.

Entre las 67 pacientes en las que existió migración, se identificó un ganglio centinela en el 74,6% de los pacientes y dos ganglios en el 16,4%.

En el estudio anatomopatológico de los ganglios centinelas identificados: el 59,7% tenía ausencia de células tumorales; el 40,3% tenía algún tipo de compromiso metastásico a los ganglios axilares; el 22,3% presentaba franco compromiso metastásico, el 16,4% presentaba micrometástasis y el 1,4% mostraba células tumorales aisladas. Hubo necesidad de realizar inmunohistoquímica en el 71,6% de los casos para la detección de metástasis.

Los datos obtenidos (tabla 4) mostraron una proporción de identificación de 85% (67/78); una proporción de falsos negativos de 25% (IC 95% 10,8%-39,1%); una sensibilidad de 75% (IC 95% 57,8%-87,9%); un valor predictivo negativo de 77,5% y una precisión de 85,6%.

Discusión

Posterior a la década del 90, cuando fue descrita, la técnica de ganglio centinela reemplazó el vaciamiento axilar

Tabla 1 Características de las pacientes con identificación de ganglio centinela

Características N= 67						
Edad promedio (DS)	67 (10,4)	Min:31	Máx:79			
Tipo tumoral	Nº	%				
Ductal	63	94,03%				
Lobulillar	2	2,99%				
Otro	2	2,99%				
<i>Tamaño preneoadyuvancia</i>						
No palpable	1	1,5%				
< 2 cm	4	6,2%				
2,1 - 5 cm	34	53,1%				
>5 cm	25	39,06%				
<i>Grado histológico</i>						
I	6	9,09%				
II	42	63,64%				
III	18	27,27%				
<i>Receptores hormonales</i>						
Estrógeno	RH+:45	67,1%	RH-:20	29,9%	SD: 2	3%
Progesterona	RH+:36	53,7%	RH-:30	44,8%	SD:1	1,5%
<i>HER-2</i>						
Positivo	11	17,7%				
Negativo	50	80,65%				
<i>Lateralidad</i>						
Derecho	32	47,7%				
Izquierdo	35	52,2%				
<i>Localización del tumor</i>						
Cuadrante superoexterno	35	53,0%				
Cuadrante superointerno	14	21,2%				
Cuadrante inferoexterno	8	12,1%				
Cuadrante inferointerno	2	3,03%				
Cuadrante central	7	10,6%				
<i>Estadio tumor</i>						
IIA	13	19,4%				
IIB	10	14,9%				
IIIA	14	20,9%				
IIIB	28	41,7%				
IIIC	2	2,9%				

linfático como la técnica de elección para la estadificación de la axila en estadios tempranos de cáncer de mama, con un excelente rendimiento diagnóstico en términos de sensibilidad y tasas de detección^{1-5,10-36}, existe información acerca de la utilidad del ganglio centinela posterior al uso de neoadyuvancia y tumores localmente avanzados. Como se mencionó previamente, existe la posibilidad teórica de la aplicabilidad de esta técnica en este grupo de pacientes dado la citoreducción y eventual negativización patológica axilar.

De acuerdo a los resultados arrojados en este estudio, que muestran una tasa de falsos negativos de 25% (IC 95% 10,8%-39,1%), no se recomienda el uso de esta técnica, dado el alto riesgo de dejar tejido tumoral en la axila. Según la literatura la tasa de identificación del ganglio centinela posterior a neoadyuvancia oscila entre 72 y 100%, con sensibilidad variable entre 67% a 100%³⁰. La tasa de

falsos negativos varía según la técnica utilizada entre 5,6% y 35,5%^{30,33,34,37}. En un estudio reciente, se encontró una tasa global de 14,2% de falsos negativos postneoadyuvancia en pacientes inicialmente N+ (cN1 o cN2)³³.

La alta tasa de falsos negativos, puede ser explicada por el alto número de casos con tumores localmente avanzados y en los cuales, dado el volumen tumoral la esterilización axilar, puede ser incompleta. Al revisar los diversos estudios existentes en la literatura alrededor de este tema, se identifica que existe un alto número de pacientes con estadios tempranos^{32,33,38} en los que el fin de la neoadyuvancia es la reducción máxima de volumen para realizar cirugía conservadora y por lo que su tasa de falsos negativos pudiese ser menor a la reportada en nuestro estudio. Dos estudios recientes muestran que el rendimiento diagnóstico del ganglio centinela es menor en pacientes con axila positiva antes de iniciar la quimioterapia^{33,39}.

Tabla 2 Manejo neoadyuvante

	N	%
<i>Esquema quimioterapia</i>		
AC	60	89,6%
CMF	2	3%
Otro	3	4,5%
Hormonoterapia	2	3%
<i>Número de ciclos</i>		
3	16	23,8%
4	44	65,6%
5 o más	7	10,4%
<i>Tamaño postneoadyuvancia</i>		
No palpable	23	34,3%
< 2 cm	6	8,9%
2.1 -5 cm	31	46,2%
>5 cm	7	10,4%

Tabla 3 Manejo quirúrgico y patológico

<i>Ecografía axilar</i>		
Sin ACAF axilar	62	92,5%
Con ACAF axilar (neg)	5	7,4%
<i>Tipo de cirugía</i>		
Mastectomía parcial +VA	30	44,7%
Mastectomía total + VA	37	55,2%
<i>Presencia y tipo metástasis en ganglio centinela</i>		
Ausencia	40	59,7%
Células tumorales aisladas	1	1,49%
Micrometástasis	11	16,42%
Metástasis	15	22,39%
<i>Inmunohistoquímica</i>		
Sí	48	71,6%
No	19	28,3%

Consideramos además, que los esquemas actuales de quimioterapia neoadyuvante, incluyen taxanos al concluir las antraciclínicas, y esto podría lograr unas tasas de esterilización axilar mayores a las alcanzadas en nuestro estudio. En el NSABP B27, la adición de taxanos a los esquemas de antraciclínicas aumentó la tasa de ganglios axilares negativos en un 16%⁴⁰. Este aumento en la esterilización axilar podría disminuir, a su vez, la cifra de falsos negativos a los aceptados mundialmente en la realización de la técnica de ganglio centinela en estadios tempranos. Sin embargo, no existen estudios recientes que comparen el rendimiento del ganglio

Tabla 4 Clasificación de la prueba de acuerdo con el patrón de oro

		Vaciamiento axilar		
		Pos	Neg	
Ganglio centinela	Pos	27	0	27
	Neg	9	31	40
		36	31	67

centinela postneoadyuvancia con respecto al esquema de quimioterapia utilizado.

Hasta el momento los factores que han demostrado disminuir la tasa de falsos negativos en el ganglio centinela postneoadyuvancia, son el número de ganglios resecaados y la implementación de una técnica dual para la identificación del ganglio^{33,39}.

Dentro de los casos de no identificación del centinela, cabe aclarar que existieron dos casos en donde hubo captación del radiotrazador, pero en la patología no se identificó tejido ganglionar. Esto se explica porque la quimioterapia puede generar un grado importante de respuesta sobre el tejido ganglionar reemplazándolo por tejido fibrótico.

Los casos en los que se informan células tumorales aisladas en el centinela deben ser analizados cuidadosamente. En el escenario de realización de ganglio centinela en estadios tempranos el hallazgo de células tumorales aisladas no tiene una implicación clínica relevante y no conlleva a la realización de procedimientos posteriores, y este hallazgo en pacientes que han recibido neoadyuvancia puede corresponder a una esterilización incompleta de un ganglio afectado por lo que debe asumirse como un ganglio patológico y debe completarse el vaciamiento axilar.

Conclusiones

La técnica de ganglio centinela después de neoadyuvancia, según los resultados de esta serie, no se recomienda todavía como procedimiento estándar en pacientes con axila clínicamente negativa corroborada con ecografía axilar. El alto porcentaje de falsos negativos puede deberse al número elevado de pacientes con estadios localmente avanzados, que son frecuentes en la población colombiana. Este estudio usó 4 ciclos de AC por lo que se recomiendan estudios posteriores incluyendo esquemas con taxanos posteriores a AC. Asimismo, debido al número pequeño de la muestra no es posible realizar comparaciones con los estudios internacionales publicados a la fecha.

Responsabilidades éticas

Protección de personas y animales. Los autores declaran que para esta investigación no se han realizado experimentos en seres humanos ni en animales.

Confidencialidad de los datos. Los autores declaran que han seguido los protocolos de su centro de trabajo sobre la publicación de datos de pacientes.

Derecho a la privacidad y consentimiento informado. Los autores han obtenido el consentimiento informado de los pacientes y/o sujetos referidos en el artículo. Este documento obra en poder del autor de correspondencia.

Conflicto de intereses

Los autores declaran no tener ningún conflicto de intereses.

Bibliografía

1. Giuliano AE, Kirgan DM, Guenther JM, Morton DL. Lymphatic mapping and sentinel lymphadenectomy for breast cancer. *Ann Surg.* 1994;220(3):391–8.
2. Giuliano AE, Haigh PI, Brennan MB, Hansen NM, Kelley MC, Ye W, et al. Prospective observational study of sentinel lymphadenectomy without further axillary dissection in patients with sentinel node-negative breast cancer. *J Clin Oncol.* 2000;18(13):2553–9.
3. Krag D, Weaver D, Ashikaga T, Moffat F, Klimberg VS, Shriver C, et al. The sentinel node in breast cancer—a multicenter validation study. *N Engl J Med.* 1998;339(14):941–6.
4. O’Hea BJ, Hill AD, El-Shirbiny AM, Yeh SD, Rosen PP, Coit DG, et al. Sentinel lymph node biopsy in breast cancer: initial experience at Memorial Sloan-Kettering Cancer Center. *J Am Coll Surg.* 1998;186(4):423–7.
5. Veronesi U, Paganelli G, Galimberti V, Viale G, Zurrida S, Bedoni M, et al. Sentinel-node biopsy to avoid axillary dissection in breast cancer with clinically negative lymph-nodes. *Lancet.* 1997;349(9069):1864–7.
6. Kim T, Giuliano AE, Lyman GH. Lymphatic mapping and sentinel lymph node biopsy in early-stage breast carcinoma: a meta-analysis. *Cancer.* 2006;106(1):4–16.
7. Fisher B, Brown A, Mamounas E, Wieand S, Robidoux A, Margolese RG, et al. Effect of preoperative chemotherapy on local-regional disease in women with operable breast cancer: findings from National Surgical Adjuvant Breast and Bowel Project B-18. *J Clin Oncol.* 1997;15(7):2483–93.
8. Schrenk P, Hochreiner G, Fridrik M, Wayand W. Sentinel node biopsy performed before preoperative chemotherapy for axillary lymph node staging in breast cancer. *Breast J.* 2003;9(4):282–7.
9. Hortobagyi GN, Ames FC, Buzdar AU, Kau SW, McNeese MD, Paulus D, et al. Management of stage III primary breast cancer with primary chemotherapy, surgery, and radiation therapy. *Cancer.* 1988;62(12):2507–16.
10. Salem A. Sentinel lymph node biopsy in breast cancer: a comprehensive literature review. *J Surg Educ.* 2009;66(5):267–75.
11. Balch GC, Mithani SK, Richards KR, Beauchamp RD, Kelley MC. Lymphatic mapping and sentinel lymphadenectomy after preoperative therapy for stage II and III breast cancer. *Ann Surg Oncol.* 2003;10(6):616–21.
12. Brady EW. Sentinel lymph node mapping following neoadjuvant chemotherapy for breast cancer. *Breast J.* 2002;8(2):97–100.
13. Breslin TM, Cohen L, Sahin A, Fleming JB, Kuerer HM, Newman LA, et al. Sentinel lymph node biopsy is accurate after neoadjuvant chemotherapy for breast cancer. *J Clin Oncol.* 2000;18(20):3480–6.
14. Classe JM, Bordes V, Campion L, Mignotte H, Dravet F, Leveque J, et al. Sentinel lymph node biopsy after neoadjuvant chemotherapy for advanced breast cancer: results of Ganglion Sentinelle et Chimiotherapie Neoadjuvante, a French prospective multicentric study. *J Clin Oncol.* 2009;27(5):726–32.
15. Fernandez A, Cortes M, Benito E, Azpeitia D, Prieto L, Moreno A, et al. Gamma probe sentinel node localization and biopsy in breast cancer patients treated with a neoadjuvant chemotherapy scheme. *Nucl Med Commun.* 2001;22(4):361–6.
16. Haid A, Tausch C, Lang A, Lutz J, Fritzsche H, Peschina W, et al. Is sentinel lymph node biopsy reliable and indicated after preoperative chemotherapy in patients with breast carcinoma? *Cancer.* 2001;92(5):1080–4.
17. Hunt KK, Yi M, Mittendorf EA, Guerrero C, Babiera GV, Bedrosian I, et al. Sentinel lymph node surgery after neoadjuvant chemotherapy is accurate and reduces the need for axillary dissection in breast cancer patients. *Ann Surg.* 2009;250(4):558–66.
18. Julian TB, Patel N, Dusi D, Olson P, Nathan G, Jasnosz K, et al. Sentinel lymph node biopsy after neoadjuvant chemotherapy for breast cancer. *Am J Surg.* 2001;182(4):407–10.
19. Kang SH, Kang JH, Choi EA, Lee ES. Sentinel lymph node biopsy after neoadjuvant chemotherapy. *Breast Cancer.* 2004;11(3):233–41.
20. Lee S, Kim EY, Kang SH, Kim SW, Kim SK, Kang KW, et al. Sentinel node identification rate, but not accuracy, is significantly decreased after pre-operative chemotherapy in axillary node-positive breast cancer patients. *Breast Cancer Res Treat.* 2007;102(3):283–8.
21. Mamounas EP, Brown A, Anderson S, Smith R, Julian T, Miller B, et al. Sentinel node biopsy after neoadjuvant chemotherapy in breast cancer: results from National Surgical Adjuvant Breast and Bowel Project Protocol B-27. *J Clin Oncol.* 2005;23(12):2694–702.
22. Miller AR, Thomason VE, Yeh IT, Alrahwan A, Sharkey FE, Stauffer J, et al. Analysis of sentinel lymph node mapping with immediate pathologic review in patients receiving preoperative chemotherapy for breast carcinoma. *Ann Surg Oncol.* 2002;9(3):243–7.
23. Nason KS, Anderson BO, Byrd DR, Dunnwald LK, Eary JF, Man-koff DA, et al. Increased false negative sentinel node biopsy rates after preoperative chemotherapy for invasive breast carcinoma. *Cancer.* 2000;89(11):2187–94.
24. Newman EA, Sabel MS, Nees AV, Schott A, Diehl KM, Cimmino VM, et al. Sentinel lymph node biopsy performed after neoadjuvant chemotherapy is accurate in patients with documented node-positive breast cancer at presentation. *Ann Surg Oncol.* 2007;14(10):2946–52.
25. Schwartz GF, Meltzer AJ. Accuracy of axillary sentinel lymph node biopsy following neoadjuvant (induction) chemotherapy for carcinoma of the breast. *Breast J.* 2003;9(5):374–9.
26. Stearns V, Ewing CA, Slack R, Penannen MF, Hayes DF, Tsangaris TN. Sentinel lymphadenectomy after neoadjuvant chemotherapy for breast cancer may reliably represent the axilla except for inflammatory breast cancer. *Ann Surg Oncol.* 2002;9(3):235–42.
27. Tafra L, Verbanac KM, Lannin DR. Preoperative chemotherapy and sentinel lymphadenectomy for breast cancer. *Am J Surg.* 2001;182(4):312–5.
28. Tausch C, Konstantiniuk P, Kugler F, Reitsamer R, Roka S, Pöstlberger S, et al. Sentinel lymph node biopsy after preoperative chemotherapy for breast cancer: findings from the Austrian Sentinel Node Study Group. *Ann Surg Oncol.* 2008;15(12):3378–83.
29. Yu JC, Hsu GC, Hsieh CB, Yu CP, Chao TY. Role of sentinel lymphadenectomy combined with intraoperative ultrasound in the assessment of locally advanced breast cancer after neoadjuvant chemotherapy. *Ann Surg Oncol.* 2007;14(1):174–80.
30. Xing Y, Foy M, Cox DD, Kuerer HM, Hunt KK, Cormier JN. Meta-analysis of sentinel lymph node biopsy after preoperative chemotherapy in patients with breast cancer. *Br J Surg.* 2006;93(5):539–46.
31. Reimer T, Hartmann S, Stachs A, Gerber B. Local treatment of the axilla in early breast cancer: concepts from the National Surgical Adjuvant Breast and Bowel Project B-04 to the planned intergroup sentinel mamma trial. *Breast Care [Internet].* 2014 [consulta el 5 de agosto de 2014];9(2):1–1. Disponible en: <http://www.karger.com/Journal/Home/231161>
32. Mamounas EP. Timing of determining axillary lymph node status when neoadjuvant chemotherapy is used. *Curr Oncol Rep [Internet].* 2014 [consulta el 5 de agosto de 2014];16(2):364. Disponible en: <http://www.current-oncology.com/>
33. Kuehn T, Bauerfeind I, Fehm T, Fleige B, Hausschild M, Helms G, et al. Sentinel-lymph-node biopsy in patients with breast cancer before and after neoadjuvant chemotherapy (SENTINA):

- a prospective, multicentre cohort study. *Lancet Oncol* [Internet]. 2013 [consulta el 5 de agosto de 2014];14(7):609-618. Disponible en: [http://www.thelancet.com/journals/lanonc/article/PIIS1470-2045\(13\)70166-9/Abstract](http://www.thelancet.com/journals/lanonc/article/PIIS1470-2045(13)70166-9/Abstract)
34. Park S, Park JM, Cho JH, Park HS, Kim SI, Park BW. Sentinel lymph node biopsy after neoadjuvant chemotherapy in patients with cytologically proven node-positive breast cancer at diagnosis. *Ann Surg Oncol* [Internet]. 2013 [consulta el 5 de agosto de 2014];20(9):2858-65. Disponible en: <http://www.annsurgoncol.org/journals/abstract.html?v=20&j=10434&i=9&a=2992.10.1245.s10434-013-2992-8&doi=>
 35. Fontein D, van de Water W, Mieog J, Liefers G, van de Velde C. Timing of the sentinel lymph node biopsy in breast cancer patients receiving neoadjuvant therapy—recommendations for clinical guidance. *Eur J Surg Oncol (EJSO)* [Internet]. 2013 [consulta el 5 de agosto de 2014];39(5):417-24. Disponible en: [http://www.ejso.com/article/S0748-7983\(13\)00255-2/Abstract](http://www.ejso.com/article/S0748-7983(13)00255-2/Abstract)
 36. Mamounas EP, Anderson S, Dignam J, Bear H, Julian T, Geyer C, et al. Predictors of locoregional recurrence after neoadjuvant chemotherapy: results from combined analysis of National Surgical Adjuvant Breast and Bowel Project B-18 and B-27. *J Clin Oncol* [Internet]. 2012 [consulta el 5 de agosto de 2014];30(32):3960-6. Disponible en: <http://jco.ascopubs.org/content/30/32/3960.full?sid=4223820b-6026-4b21-9b7b-56ad8c868689>
 37. Kelly AM, Dwamena B, Cronin P, Carlos RC. Breast cancer sentinel node identification and classification after neoadjuvant chemotherapy -systematic review and meta analysis. *Acad radiol.* 2009;16(5):551–63.
 38. Ozmen V, Unal ES, Muslumanoglu ME, Igci A, Canbay E, Ozcinar B, et al. Axillary sentinel node biopsy after neoadjuvant chemotherapy. *Eur J Surg Oncol.* 2010;36(1):23–9.
 39. Boughhey JC, Suman VJ, Mittendorf EA. The role of sentinel lymph node surgery in patients presenting with node positive breast cancer (T0-T4, N1-N2) who receive neoadjuvant chemotherapy: results from ACOSOG Z1071 trial. *Cancer Res.* 2012;72 24 suppl, abstr94s.
 40. Bear HD, Anderson S, Smith RE, Geyer CE, Mamounas EP, Fisher B, et al. Sequential preoperative or postoperative docetaxel added to preoperative doxorubicin plus cyclophosphamide for operable breast cancer: National Surgical Adjuvant Breast and Bowel Project Protocol B-27. *J Clin Oncol.* 2006;24(13):2019–27.