



REPORTE DE CASO

Pancreatitis aguda como primera manifestación de un carcinoma microcítico de pulmón



Nerea Hernanz Ruiz*, Luis Téllez Villajos, Carlos Ferre Aracil y Javier Martínez González

Servicio de Gastroenterología y Hepatología, Hospital Universitario Ramón y Cajal (IRYCIS), Madrid, España, Universidad de Alcalá, Madrid, España

Recibido el 18 de abril de 2015; aceptado el 22 de septiembre de 2015
Disponible en Internet el 12 de diciembre de 2015

PALABRAS CLAVE

Pancreatitis aguda;
Metástasis
pancreáticas;
Carcinoma
microcítico de
pulmón

KEYWORDS

Acute Pancreatitis;
Pancreatic
metastases;
Small cell lung
carcinoma

Resumen Las metástasis de cualquier origen son una causa muy infrecuente de pancreatitis aguda. Se presenta el caso de una paciente con un episodio de pancreatitis aguda como manifestación inicial de un carcinoma microcítico de pulmón metastásico. Es importante excluir la presencia de tumores malignos en aquellos casos de pancreatitis aguda sin agente etiológico claro para mejorar el pronóstico de estos pacientes. Se revisó la literatura al respecto.
© 2015 Instituto Nacional de Cancerología. Publicado por Elsevier España, S.L.U. Todos los derechos reservados.

Metastasis-induced acute pancreatitis as the initial presentation of a small cell lung carcinoma

Abstract Metastases of different any origin that induce a rare cause of acute pancreatitis are not frequent. We report the case of a patient with an acute pancreatitis episode as the initial manifestation of an extended small cell lung carcinoma. The exclusion of malignancy in cases of pancreatitis of unknown origin is clinically relevant to improve the prognosis of these patients. We review the literature on about this topic is also presented.
© 2015 Instituto Nacional de Cancerología. Published by Elsevier España, S.L.U. All rights reserved.

Introducción

Las metástasis pancreáticas del carcinoma de pulmón son relativamente frecuentes. Sin embargo, es muy rara la

pancreatitis aguda como síntoma inicial de un carcinoma de pulmón. El tipo histológico de tumor de pulmón más frecuentemente relacionado con la pancreatitis aguda inducida por metástasis es el carcinoma microcítico, también conocido como *oat-cell*. Es importante conocer esta presentación, pues el diagnóstico temprano es fundamental para poder establecer un tratamiento quimioterápico precoz y mejorar su pronóstico.

* Autor para correspondencia.

Correo electrónico: nerea_h_r@hotmail.com (N. Hernanz Ruiz).

Observación clínica

Mujer de 54 años que acudió al servicio de urgencias por dolor epigástrico agudo, astenia y pérdida de peso no cuantificada. Entre sus antecedentes personales destacaban: fumadora de 30 paquetes/año y consumo de alcohol de 50 gramos/semana; hipotiroidismo, y colecistectomía laparoscópica por pólipo vesicular benigno de 12 mm, sin litiasis en la pieza quirúrgica. Su historia familiar únicamente incluía la muerte de un hermano por cáncer de pulmón de estirpe histológica desconocida. En la exploración física se objetivó el dolor epigástrico sin otras anomalías. En las determinaciones de laboratorio destacaban niveles elevados de amilasa (444 U/L), lipasa (1496 U/L) y proteína C reactiva (9 mg/dL), con valores normales de los marcadores tumorales a excepción de enolasa (85,5 ng/mL). La ecografía abdominal reveló una lesión focal hipoeoica en la cabeza del páncreas y múltiples lesiones focales hepáticas sugestivas de metástasis. La tomografía computarizada (TC) confirmó estos hallazgos (fig. 1). Además, mostró una lesión espiculada y heterogénea parahiliar en pulmón izquierdo sugestiva de tumor primario pulmonar (fig. 2). En la ecoendoscopia se visualizaron tres lesiones hipoeoicas de 12,5-14,5 mm en la cabeza del páncreas que dilataban el conducto pancreático principal (fig. 3). El estudio anatomopatológico de estas lesiones sugirió metástasis de un carcinoma microcítico de origen pulmonar. La broncoscopia reveló una lesión en la carina que se extendía al bronquio principal izquierdo cuyo análisis histológico confirmó el diagnóstico de presunción de un carcinoma tipo *oat-cell* pulmonar (fig. 4). El episodio de pancreatitis aguda fue manejado de forma conservadora con buena evolución. Posteriormente, la paciente recibió quimioterapia. El seguimiento se mantuvo meses hasta que la paciente falleció.

Discusión

Se ha presentado el caso de una pancreatitis aguda inducida por metástasis como manifestación inicial de un cáncer de células pequeñas de pulmón. El primer caso de esta causa rara de pancreatitis aguda fue descrito en 1976¹. Las causas

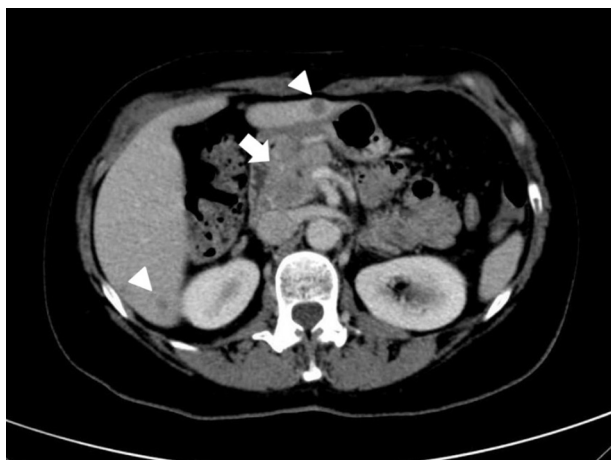

Figura 1 TC con una masa en cabeza de páncreas y dos metástasis hepáticas.

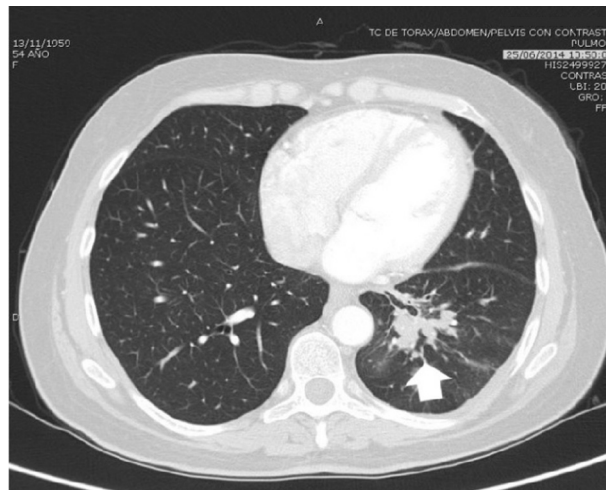


Figura 2 TC con masa parahiliar en pulmón izquierdo como origen primario.

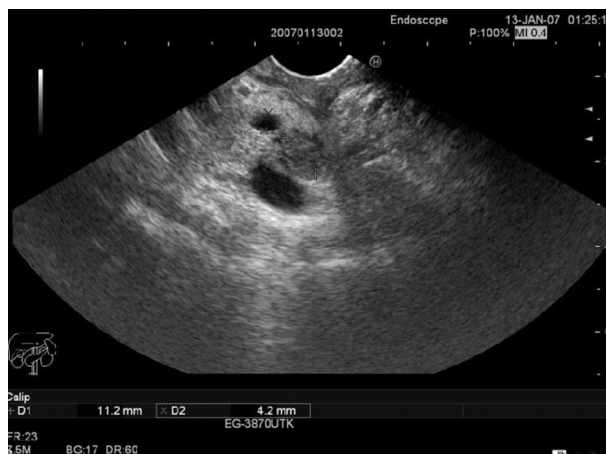

Figura 3 Ecoendoscopia con múltiples LOEs pancreáticas.

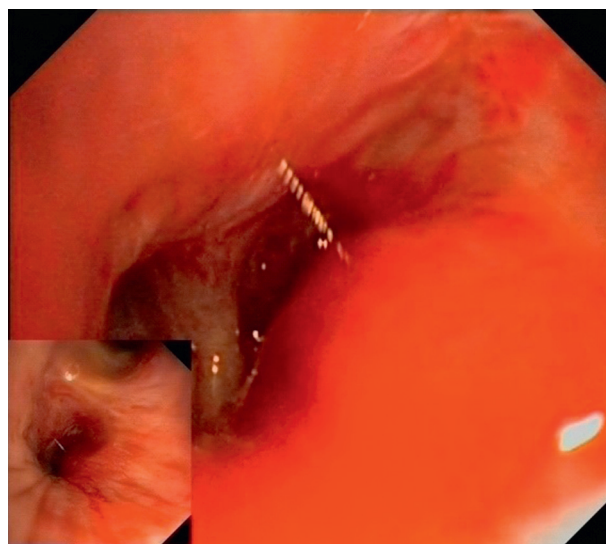


Figura 4 Fibrobroncoscopia con masa en carina a bronquio principal izquierdo.

más frecuentes de pancreatitis aguda son la litiasis biliar (35-40%) y el abuso de alcohol (30%)². Sin embargo, existen muchas otras causas menos frecuentes (hipercalcemia, hipertrigliceridemia, fármacos, etc); algunas de ellas con un pronóstico infausto como es el caso de las metástasis pancreáticas.

La incidencia y la prevalencia de las metástasis de origen pulmonar en el páncreas es difícil de establecer, pero algunos estudios en autopsias mostraron una frecuencia de 20-40%^{3,4}. La mayoría de las metástasis pancreáticas son asintomáticas. De hecho, la pancreatitis aguda es una presentación muy infrecuente con una incidencia estimada entre 3,3-7,5% de todas las metástasis pancreáticas de origen pulmonar⁵. La localización más frecuente de las metástasis es la cabeza pancreática⁶ y el subtipo histológico de cáncer de pulmón más comúnmente relacionado con esta presentación es el carcinoma de células pequeñas (*oat-cell*). Se ha postulado que los tumores primarios del pulmón izquierdo metastatizan con más frecuencia al páncreas. Aunque la razón para este hecho no está completamente evidenciada, algunos autores han sugerido que las variantes anatómicas del drenaje linfático pueden estar involucradas^{7,8}.

La pancreatitis aguda debida a metástasis pancreática puede ser la primera manifestación o aparecer durante el curso de la enfermedad. Los mecanismos patogénicos involucrados incluyen: compresión; infiltración directa del tumor en el parénquima o conductos pancreáticos y/o colédoco distal; hipótesis metabólica/hormonal debida a hipercalcemia secundaria a hipersecreción de ACTH o pseudoPTH⁹, y afectación vascular¹⁰. Las manifestaciones clínicas son similares a la pancreatitis aguda por otras causas. La ausencia de sintomatología respiratoria es bastante común¹¹ debido a la agresiva naturaleza del carcinoma microcítico pulmonar.

La ecografía abdominal es usualmente la primera técnica de imagen realizada en la evaluación de un episodio de pancreatitis aguda. Hay que tener en cuenta que limitaciones como la variabilidad interobservadora y la presencia de gas pueden dificultar la valoración del páncreas.

La TC es la prueba diagnóstica más apropiada y accesible para evaluar el páncreas¹². Con estas técnicas se pueden detectar lesiones focales pancreáticas que sugieran el origen maligno del episodio de pancreatitis aguda. Sin embargo, el estudio histopatológico de las lesiones pancreáticas es necesario para distinguir el origen primario versus metastásico. La mala situación clínica de estos pacientes condiciona a menudo dificultades para realizar pruebas diagnósticas invasivas, por lo que es frecuente no disponer de confirmación anatomopatológica¹³.

El manejo de la pancreatitis aguda debido a metástasis de un carcinoma microcítico de pulmón es usualmente conservador y de soporte. En la mayoría de los casos, el tratamiento quimioterápico comienza una vez resuelto el episodio de pancreatitis aguda, especialmente si existen datos de gravedad. Si la pancreatitis aguda es leve, la quimioterapia puede empezar antes de la resolución completa^{3,14}. Los factores pronósticos que predicen una mejor supervivencia de pacientes con metástasis de un carcinoma *oat-cell* en el páncreas son un alto estado funcional ECOG al diagnóstico y el inicio precoz de la quimioterapia¹⁵, y esta es la razón por la que se debe descartar malignidad en aquellos casos de pancreatitis de origen desconocido.

Responsabilidades éticas

Protección de personas y animales. Los autores declaran que para esta investigación no se han realizado experimentos en seres humanos ni en animales.

Confidencialidad de los datos. Los autores declaran que en este artículo no aparecen datos de pacientes.

Derecho a la privacidad y consentimiento informado. Los autores declaran que en este artículo no aparecen datos de pacientes.

Conflicto de intereses

Los autores declaran no tener ningún conflicto de intereses.

Bibliografía

1. Yeung KY, Haidak DJ, Brown JA, Anderson D. Metastasis-induced acute pancreatitis in small cell bronchogenic carcinoma. *Arch Intern Med.* 1979;139:552-4.
2. Tejedor Bravo M, Justo LM, Lasala J, Moreira Vicente VF, Cano Ruiz A, Martín Scapa MA. Acute pancreatitis secondary to neuroendocrine pancreatic tumors. *Pancreas.* 2012;41:485-9.
3. Adsay NV, Andea A, Basturk O, Kilinc N, Nassar H, Cheng JC. Secondary tumors of the pancreas: an analysis of a surgical and autopsy database and review of the literature. *Virchows Arch.* 2004;444:527-35.
4. Lin JT, Chen PM, Wang WS. Metastasis-induced acute pancreatitis in lung cancer. *Adv Ther.* 2005;22:225-33.
5. Chowhan MD, Naveed M, Madajewicz S. Management of metastases-induced acute pancreatitis in small cell carcinoma of the lung. *Cancer.* 1990;65:1445-8.
6. Gonlugur U, Mirici A, Karaayvaz M. Pancreatic involvement in small cell lung cancer. *Radiol Oncol.* 2014;48:11-9.
7. Rodríguez-García JL, Amigo Echenegusia A, del Cerro González J. Acute pancreatitis in patients with endobronchial lesion. *Rev Clin Esp.* 2000;200:393-4.
8. Stewart KC, Dickout WJ, Uschel JD. Metastases-induced acute pancreatitis as the initial manifestation of bronchogenic carcinoma. *Chest.* 1993;104:98-100.
9. Wymenga AN, van der Werf TS, van der Graaf WT, Tulleken JE, Zijlstra JG, Ligtenberg JJ. Lessons from an unusual case: malignancy associated hypercalcemia, pancreatitis and respiratory failure due to ARDS. *Neth J Med.* 1999;54:27-30.
10. Niccolini DG, Graham JH, Banks PA. Tumor-induced acute pancreatitis. *Gastroenterology.* 1976;71:142-5.
11. Waters L, Si Q, Caraway N, Mody D, Staerckel G, Sneige N. Secondary tumors of the pancreas diagnosed by endoscopic ultrasound-guided fine-needle aspiration: a 10-year experience. *Diagn Cytopathol.* 2014;42:738-43.
12. Angelelli G, Mancini M, Pignataro P, Pedote P, Scardapane A. Multidetector computed tomography in the study of pancreatic metastases. *Radiol Med.* 2012;117:369-77.
13. Kim KH, Kim CD, Lee SJ, Lee G, Jeon YT, Lee HS, et al. Metastasis-induced acute pancreatitis in a patient with small cell carcinoma of the lung. *J Korean Med Sci.* 1999;14:107-9.
14. Stewart KC, Dickout WJ, Uschel JD. Metastasis-induced acute pancreatitis as the initial manifestation of bronchogenic carcinoma. *Chest.* 1993;104:98-100.
15. Liu SF, Zhang S, Cheng YC, Fang WF, Lin MC, Su MC, et al. Experience of cancer care for metastasis-induced acute pancreatitis patients with lung cancer. *J Thorac Oncol.* 2009;4:1231-5.