



## REPORTE DE CASO

# Reporte de caso: Carcinoma escamocelular de próstata tratado con radioterapia externa técnica IMRT



Rosalba Ospino-Peña<sup>a,\*</sup>, Eduardo Guerrero<sup>a</sup>, Rodolfo Varela<sup>b</sup>,  
Angie Ramírez Ramírez<sup>c</sup> y David López-Daza<sup>d</sup>

<sup>a</sup> Departamento de Oncología Radioterápica, Instituto Nacional de Cancerología, Bogotá, D. C., Colombia

<sup>b</sup> Departamento de Urología Oncológica, Instituto Nacional de Cancerología, Bogotá, D. C., Colombia

<sup>c</sup> Departamento de Epidemiología, Instituto Nacional de Cancerología, Bogotá, D. C., Colombia

<sup>d</sup> Grupo de Investigación Clínica, Instituto Nacional de Cancerología, Bogotá, D. C., Colombia

Recibido el 29 de noviembre de 2015; aceptado el 28 de abril de 2016

Disponible en Internet el 20 de octubre de 2016

### PALABRAS CLAVE

Cáncer de próstata;  
Carcinoma  
escamocelular;  
Radioterapia;  
IMRT

**Resumen** La incidencia de carcinoma escamocelular de próstata es del 0,5 al 1% de todas las lesiones neoplásicas de esta glándula. Por su rareza, no existen recomendaciones protocolizadas sobre el manejo de estos pacientes. Se reporta el caso de un paciente tratado en el Instituto con este diagnóstico, así como su desenlace a dos años de seguimiento y la revisión del tema. *Reporte de caso:* Paciente masculino de 79 años de edad, con diagnóstico de carcinoma escamocelular infiltrante de próstata estadiado como T4NxMx. PSA de 2,64 y Gleason no determinable. Se descartó posible primario de órgano aledaño a la próstata y los estudios de extensión fueron negativos.

Fue tratado con radioterapia externa como monoterapia y se utilizó técnica IMRT. Recibió una dosis en pelvis de 46 Gy en fracciones de 2 Gy día (PTV 1), posteriormente refuerzo en próstata y vesículas hasta 56 Gy (PTV 1,1) y en próstata hasta 76 Gy (PTV 1,1,1).

A los dos años de seguimiento se documentaron lesiones pulmonares a las cuales se les practicó biopsia y el estudio anatomopatológico fue compatible con carcinoma escamocelular invasivo. © 2016 Instituto Nacional de Cancerología. Publicado por Elsevier España, S.L.U. Todos los derechos reservados.

### KEYWORDS

Prostate cancer;  
Squamous cell  
carcinoma;  
Radiotherapy;  
IMRT

**Case report: Prostate squamous cell carcinoma managed with an external intensity-modulated radiotherapy technique**

**Abstract** The incidence of squamous cell carcinoma of prostate is between 0.5-1% of all neoplastic lesions of this gland.

Due to their rarity, there are no protocolised recommendations on the management of these patients. A report is presented on a patient with this diagnosis treated at our institution, its outcome at two years of follow-up, and a review of the subject.

\* Autor para correspondencia.

Correo electrónico: rosalba.ospino@hotmail.com (R. Ospino-Peña).

*Case report:* Male patient, 79 years old, diagnosed with invasive squamous cell carcinoma of the prostate. Staged as T4NxMx/IPSA 2.64/Gleason undeterminable. Work up studies were negative, and primaries from nearby organs were ruled out.

He was treated with radiotherapy as monotherapy and was scheduled for an intensity-modulated radiotherapy (IMRT) technique, initially to the pelvis at a radiotherapy dose of 46 Gy 2 Gy daily (PTV 1), further reinforcing prostate and vesicles up to 56 Gy (1.1 PTV), and finally to 76 Gy to prostate (PTV 1,1,1).

With a follow-up of two years, lung lesions were found, which were biopsied and positive for squamous cell carcinoma.

© 2016 Instituto Nacional de Cancerología. Published by Elsevier España, S.L.U. All rights reserved.

## Introducción

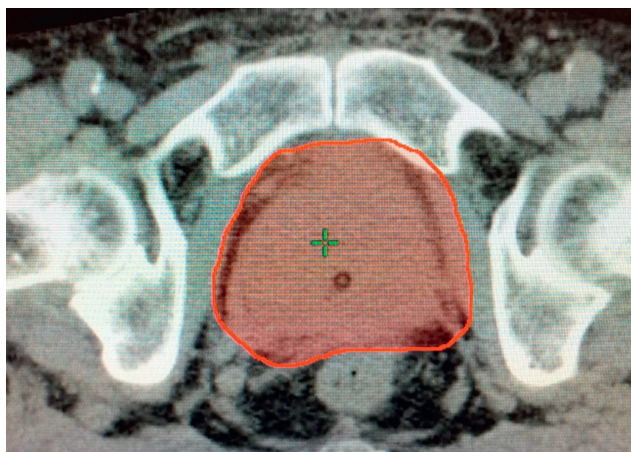
El carcinoma escamocelular de próstata (PSCC) es una entidad infrecuente, correspondiendo al 0,5-1% de todas las lesiones neoplásicas de la próstata. Desde el punto de vista clínico el carcinoma escamocelular de próstata se caracteriza por tener un comportamiento agresivo y un alto grado de malignidad, principalmente dado por metástasis óseas, hepáticas y pulmonares con una mediana de supervivencia media de 14 meses, según los reportes de la literatura<sup>1</sup>.

En cuanto al tratamiento hoy en día no se cuenta con un manejo estandarizado y esto se debe a lo poco común de la patología y a la baja supervivencia cáncer específica de la enfermedad. En la literatura tan solo se cuenta con unos pocos reportes de caso (22 pacientes hasta donde se tiene conocimiento) en los cuales, independiente del tratamiento, el desenlace ha sido fatídico. Los enfoques terapéuticos que han sido empleados para el manejo de esta patología comprenden: cirugía radical, radioterapia, quimioterapia y terapia hormonal sin un beneficio o impacto significativo en la supervivencia global y el cáncer específico por impacto significativo en la supervivencia global y supervivencia cáncer específica.

## Reporte de caso

Hombre de 79 años de edad hipertenso, ex fumador y con importante consumo de alcohol semanal; desde hace 10 meses presenta hematuria macroscópica intermitente, y varios episodios de retención urinaria, antígeno prostático específico de 2,64 ng/ml, y ecografía de próstata con un volumen total de 73cc y lesión de aspecto adenomatoso de 37cc. Se toman muestras de la lesión con reporte histológico de carcinoma escamocelular infiltrante, moderadamente diferenciado, de célula grande, no queratinizante en los cilindros con invasión perineural. La revisión de placas en nuestra institución confirma el diagnóstico, apoyado en marcadores de inmunohistoquímica con positividad para ck5/6 y p63 que se correlacionan con carcinoma escamocelular; negatividad para PSA y ki67 del 20%.

Estudios de extensión descartan diseminación de la enfermedad a otros órganos. Tanto colonoscopia, endoscopia de vías digestivas altas como cistoscopia descartan otros posibles tumores primarios.



**Figura 1** PTV 1, cubrimiento de próstata más margen.

Fue tratado con radioterapia de intensidad modulada exclusiva y recibió una dosis de 46 Gy con fracciones de 2 Gy, con posterior refuerzo en próstata y vesículas hasta 56 Gy y en próstata hasta 76 Gy, logrando cubrir con 75 Gy el 95% del volumen prostático (fig. 1). Las dosis máximas permitidas a órganos sanos vecinos fueron respetadas según el protocolo de nuestra institución (fig. 2):

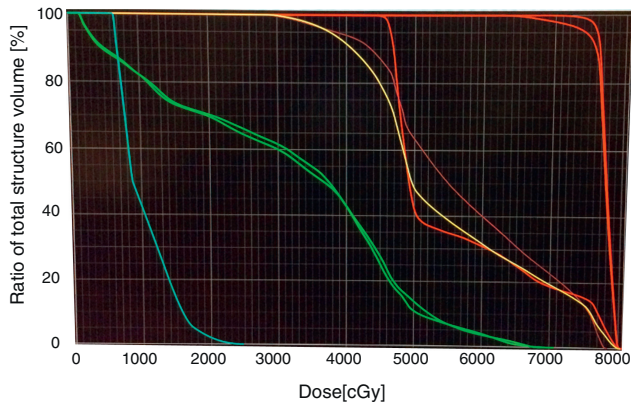
Vejiga: V70 = 18% meta menor o igual a 30%, V60 = 30% meta menor o igual a 40%, QUANTEC<sup>2</sup>

Recto: V70 = 22% meta menor o igual a 30%, V60 = 41% meta menor o igual a 40%, QUANTEC<sup>2</sup>

Bulbo Peneano: Dosis media < 20 Gy, meta < 50 Gy QUANTEC<sup>3</sup>

Cabeza femoral: V45 < 25% (meta menor o igual a 25%, RTOG 0822<sup>4</sup>)

El paciente no presentó toxicidad aguda durante el tratamiento. A dos años de seguimiento, el paciente sobrevive lo cual excede el tiempo de supervivencia de la mayoría de casos reportados en la literatura. Desde la finalización del tratamiento con radioterapia no presentó toxicidad crónica genitourinaria o gastrointestinal. La gammagrafía ósea fue informada negativa para progresión ósea. En la radiografía de tórax se documentaron nódulos pulmonares bilaterales, por lo cual se solicitó reporte de tomografía de tórax, confirmando hallazgos sin poder diferenciar imaginológicamente entre enfermedad metastásica o segundo primario. El estudio anatomopatológico de la biopsia fue compatible con



**Figura 2** Histograma dosis-volumen. Verde: cabezas femorales. V45= 25%. Amarillo: vejiga. V70= 19%. Café: recto. V70= 22,5%. Azul: bulbo peneano. Media < 20 Gy. PTV 1,1,1: D95= 75 Gy.

carcinoma escamocelular bien diferenciado con invasión al estroma. El servicio de cirugía de tórax no dio manejo definitivo de dichas lesiones.

## Revisión de la literatura

El carcinoma de próstata es el tumor maligno más frecuente que afecta a la población masculina<sup>5</sup>. La gran mayoría de los tumores de próstata son de variedad histológica tipo adenocarcinoma (hasta el 95%), mientras que las variedades de células pequeñas, escamosas, transicionales, en anillo de sello, de tipo mucinoso y de tipos histológicos mixtos, ocurren en menos del 2% de los casos<sup>6,7</sup>.

El carcinoma escamocelular primario de próstata (PSCC) es un tumor poco frecuente, representando un 0,5% a 1% de todos los carcinomas de la próstata. Por lo tanto, la mayor parte de la información sobre su presentación clínica, diagnóstico, tratamiento y pronóstico son resultado de informes anecdóticos. Se considera un tipo de carcinoma agresivo con una media de supervivencia de aproximadamente 14 meses después del diagnóstico.

Por lo general ocurre en la séptima década de la vida, con síntomas de obstrucción urinaria o dolor óseo debido a metástasis óseas. Desde el punto de vista del diagnóstico, los niveles séricos de antígeno prostático específico (PSA) y fosfatasa ácida prostática (PAP), comúnmente presentan valores dentro del rango normal, incluso en un contexto de enfermedad metastásica. Sin embargo, el antígeno del carcinoma de células escamosas (SCC) puede elevarse, lo que permite una vigilancia serológica del estado de la enfermedad<sup>6,8</sup>.

Alrededor de la mitad de los casos ocurren después de hormonoterapia o radioterapia para el adenocarcinoma. No obstante, se han informado casos que ocurren "De Novo", en pacientes sin antecedentes de carcinoma prostático, apuntando hacia una etiología multifactorial<sup>6,9</sup>.

Su histogénesis sigue siendo poco clara. Se presume dos orígenes epiteliales de la neoplasia: la primera propuesta es presentada por Sieracki<sup>10</sup>, que indica que dicho origen se da en las células basales o células de los acinos prostáticos, y la segunda propuesta es expuesta por Thompson *et al.*<sup>11</sup> y que

identifica dicho origen en el epitelio transicional que reviste la uretra o los conductos principales.

Varias teorías se han propuesto para explicar la histogénesis del PSCC, entre otras, una transformación metaplásica de las células en un adenocarcinoma; un tumor tipo colisión, con desarrollo del componente escamoso por focos de metaplasia después de la radiación o terapia hormonal. También la posible desviación de células madre pluripotenciales con capacidad de diferenciación multidireccional.

Los primeros criterios aceptados para el diagnóstico histológico del carcinoma de próstata primario de células escamosas fueron descritos por Mott *et al.*<sup>12</sup> e incluyen: neoplasia maligna evidente dada por invasión, crecimiento desordenado y anaplasia celular, características escamosas definidas por queratinización, perlas escamosas, y numerosos puentes intercelulares; ausencia de glándulas o de patrón acinar; no antecedente de terapia estrogénica, y ausencia de carcinoma primario de células escamosas en otras localizaciones, principalmente en la vejiga.

No se puede olvidar el riesgo que tiene esta entidad de presentar progresión sistémica y la manera cómo su pronóstico empeora en este escenario. Corder *et al.* reportaron un paciente con metástasis pulmonares en quien se administró adriamicina 20 mg/m<sup>2</sup> al día durante 3 días, en ciclos de 21 días, logrando una marcada regresión de los nódulos pulmonares. La respuesta se sostuvo por aproximadamente 5 meses, momento en el cual las lesiones presentaron nueva progresión<sup>13</sup>. La respuesta a la terapia hormonal fue pobre.

Debido a que el PSCC sigue siendo una rara patología, ninguna modalidad de tratamiento específico ha sido ampliamente aceptada.

Respecto al manejo quirúrgico, los casos reportados son pocos. En Japón, un paciente que tenía un pequeño PSCC suburetral permaneció libre de recurrencia por 6 años después de la escisión local, según lo informado por Masuda *et al.*

Majeed *et al.* realizaron prostatectomía radical retro-pública con linfadenectomía pélvica bilateral con evidencia de márgenes quirúrgicos positivos seguido por seis ciclos de mitoxantrona, 10 mg/m<sup>2</sup>, CDDP, 60 mg/m<sup>2</sup>, y radioterapia externa 25,2 Gy al lecho prostático, encontrando una supervivencia libre de enfermedad de 18 meses luego de terapia multimodal. Llama la atención la baja dosis de radiación empleada<sup>14</sup>.

En la revisión realizada por Malik *et al.*<sup>15</sup>, se reseñan algunas de las principales publicaciones que han empleado un abordaje multimodal de esta entidad. Entre otras, se encontraron los estudios de Uchibayashi, Muñoz, Imamura y Okada<sup>2,16-18</sup>. En estos, se emplearon diferentes esquemas de quimioterapia, siendo el cisplatino uno de los principales agentes usados. Se obtuvieron supervivencias variables, en algunos casos, cerca de los 60 meses. Respecto al tratamiento con radioterapia, cabe resaltar que varios de estos autores decidieron incluir el drenaje linfático dentro del campo de tratamiento, razón por la cual se decidió aplicar en el caso presentado.

Luego de revisar la literatura disponible no pueden formularse conclusiones definitivas sobre cuál es el mejor tratamiento disponible para el carcinoma escamocelular primario de próstata. No existe una clara superioridad entre cirugía y radioterapia como terapias de manejo local, por lo que su elección debe realizarse individualizando cada caso.

Por otra parte, el papel de la radioterapia como tratamiento adyuvante rara vez ha sido explorado. Asimismo, es necesario determinar si existen terapias sistémicas más eficaces que mejoren los desenlaces oncológicos de estos pacientes y disminuyan la incidencia de enfermedad a distancia.

## Responsabilidades éticas

**Protección de personas y animales.** Los autores declaran que para esta investigación no se han realizado experimentos en seres humanos ni en animales.

**Confidencialidad de los datos.** Los autores declaran que han seguido los protocolos de su centro de trabajo sobre la publicación de datos de pacientes.

**Derecho a la privacidad y consentimiento informado.** Los autores declaran que en este artículo no aparecen datos de pacientes.

## Conflicto de intereses

No existió financiación alguna en este estudio, y descartamos cualquier conflicto de intereses.

## Bibliografía

- Masuda H, Yamada T, Nagahama K, Nagamatu HN. Primary squamous cell carcinoma of the prostate: A case report. *Jpn J Urol Surg.* 1992;5:519–21.
- Imamura M, Nishiyama H, Ohmori K, Nishimura K. Squamous cell carcinoma of the prostate without evidence of recurrence 5 years after operation. *Urol Int.* 2000;65:122–4 [consulta el 26 de octubre de 2015].
- Marks LB, Yorke ED, Jackson A, Ten Haken RK, Constine LS, Eisbruch A, et al. Use of normal tissue complication probability models in the clinic. *Int J Radiat Oncol Biol Phys.* 2010;76 3 suppl:S10–9.
- Garofalo M, Moughan J, Hong T, Bendell J, Berger A, Lerma F. RTOG 0822: A Phase II Study of Preoperative (PREOP) Chemoradiotherapy (CRT) Utilizing IMRT in Combination with Capecitabine (C) and Oxaliplatin (O) for Patients with Locally Advanced Rectal Cancer. *International Journal of Radiation Oncology Biology Physics.* 2011;81:S3–4.
- Bracarda S, de Cobelli O, Greco C, Prayer-Galetti T, Valdagni R, Gatta G, et al. Cancer of the prostate. *Crit Rev Oncol Hematol.* 2005;56:379–96 [consulta el 25 de octubre de 2015].
- Moskovitz B, Munichor M, Bolkier M, Livne PM. Squamous Cell Carcinoma of the Prostate. *Urol Int.* 1993;51:181–3 [consulta el 25 de octubre de 2015].
- Randolph TL, Amin MB, Ro JY, Ayala AG. Histologic variants of adenocarcinoma and other carcinomas of prostate: pathologic criteria and clinical significance. *Mod Pathol.* 1997;10:612–29 [consulta el 25 de octubre de 2015].
- Okamoto T, Ogiu K, Sato M, Kaneko T, Suzuki Y, Tanji S, et al. Primary squamous cell carcinoma of the prostate: a case report. *Hinyokika Kyo.* 1996;42:67–70 [consulta el 25 de octubre de 2015].
- Ulloa SA, Iturregui JR, Amézquita M, Ortiz VN. Squamous cell carcinoma of the prostate: case report and review of literature. *Bol Asoc Med P R.* 1997;89(10-12):192–4 [consulta el 25 de octubre de 2015].
- Sieracki JC. Epidermoid carcinoma of the human prostate: report of three cases. *Lab Invest.* 1955;4:232–40 [consulta el 25 de octubre de 2015].
- Thompson GJ, Albers DD, Broders AC. Unusual carcinomas involving the prostate gland. *J Urol.* 1953;69:416–25 [consulta el 26 de octubre de 2015].
- Mott LJ. Squamous cell carcinoma of the prostate: report of 2 cases and review of the literature. *J Urol.* 1979;121:833–5 [consulta el 26 de octubre de 2015].
- Corder MP, Cicmil GA. Effective treatment of metastatic squamous cell carcinoma of the prostate with adriamycin. *J Urol.* 1976;115:222.
- Majeed F, Javed TA, Khan AU, Koerber RK. Primary squamous cell carcinoma of the prostate: a novel chemotherapy regimen. *J Urol.* 2002;168:640 [consulta el 26 de octubre de 2015].
- Malik RD, Dakwar G, Hardee ME, Sanfilippo NJ, Rosenkrantz AB, Taneja SS. Squamous cell carcinoma of the prostate. *Rev Urol.* 2011;13:56–60.
- Munoz F, Franco P, Ciammella P, Clerico M, Giudici M, Filippi AR, et al. Squamous cell carcinoma of the prostate: long-term survival after combined chemo-radiation. *Radiat Oncol.* 2007;2:15 [consulta el 26 de octubre de 2015].
- Okada E, Kamizaki H. Primary squamous cell carcinoma of the prostate. *Int J Urol.* 2000;7:347–50 [consulta el 26 de octubre de 2015].
- Uchibayashi T, Hisazumi H, Hasegawa M, Shiba N, Muraishi Y, Tanaka T, et al. Squamous cell carcinoma of the prostate. *Scand J Urol Nephrol.* 1997;31:223–4 [consulta el 26 de octubre de 2015].