



## IMÁGENES EN ONCOLOGÍA

# Volumen metabólico tumoral en paciente con cáncer de ovario reestadificado con PET/CT- FDG-F18



Alejandro Martí Samper<sup>1</sup>

*Servicio de Medicina Nuclear, Instituto Nacional de Cancerología, Bogotá, D.C., Colombia*

Recibido el 22 de septiembre de 2017; aceptado el 23 de enero de 2018

Disponible en Internet el 9 de marzo de 2018

### PALABRAS CLAVE

Carcinoma de ovario;  
Recurrencia;  
Metástasis;  
Tomografía por  
emisión de positrones

**Resumen** El F18-FDG PET/CT es una herramienta de gran utilidad en el proceso de reestadificación de los casos que tienen sospecha de recaída en el contexto de carcinoma de ovario con excelente rendimiento diagnóstico y pronóstico, suministrando datos cuantitativos como el volumen metabólico tumoral (MTV) y lesión glicolítica total (TLG). De manera rutinaria se reporta el valor de captación estandarizado máximo (SUVmax) en las lesiones tumorales, sin embargo, hay que tener en cuenta que es improbable que un solo píxel refleje la actividad de tumores metabólicamente heterogéneos con precisión. Con el fin de resolver el dilema del uso del SUVmax, se han introducido varios parámetros cuantitativos en PET para estimar la medición de manera más exacta y objetiva de la biología de la neoplasia. En años recientes se ha hecho énfasis en la carga metabólica tumoral mediante el uso del MTV y la TLG como marcadores pronósticos y predictores de recaída.

© 2018 Instituto Nacional de Cancerología. Publicado por Elsevier España, S.L.U. Todos los derechos reservados.

### KEYWORDS

Ovarian carcinoma;  
Recurrence;  
Metastases;  
Positron emission  
tomography

### Tumour metabolic volume in a patient with ovarian cancer restaged with PET/CT-FDG-F-18

**Abstract** The F18-FDG PET/CT is a very useful tool in the re-staging process of cases that are suspected of relapse in the context of ovarian carcinoma. It has an excellent diagnostic and prognostic performance, providing quantitative data such as tumour metabolic volume (MTV) and total lesion glycolysis (TLG). The maximum standardised uptake value (SUVmax) is routinely reported in tumour lesions; however it must be taken into account that it is unlikely that a single pixel accurately reflects the activity of metabolically heterogeneous tumours. In order

Correo electrónico: amsmarti@hotmail.com

<sup>1</sup> Instituto Nacional de Cancerología, Av 1 #9 -85, Tel/fax: +3341111.

to resolve the dilemma of the use of the SUVmax, several quantitative parameters have been introduced into PET in order to estimate the measurement of the biology of the neoplasm in a more exact and objective way. In recent years, emphasis has been placed on tumour metabolic load through the use of MTV and TLG as prognostic markers and predictors of relapse.  
 © 2018 Instituto Nacional de Cancerología. Published by Elsevier España, S.L.U. All rights reserved.

## Introducción

El cáncer de ovario representa el 4% de todos los cánceres femeninos en el mundo y es la cuarta causa más frecuente de muerte por cáncer en este género, aproximadamente el 70% de estos se presentan con enfermedad avanzada, alrededor de una cuarta parte de las pacientes con enfermedad en etapa temprana y dos tercios de las pacientes en etapa avanzada presentarán recurrencia. El estudio mediante F18-FDG PET/CT es una herramienta de gran utilidad en el proceso de reestadificación en casos de sospecha de recaídas con excelente rendimiento diagnóstico y pronóstico<sup>1</sup>.

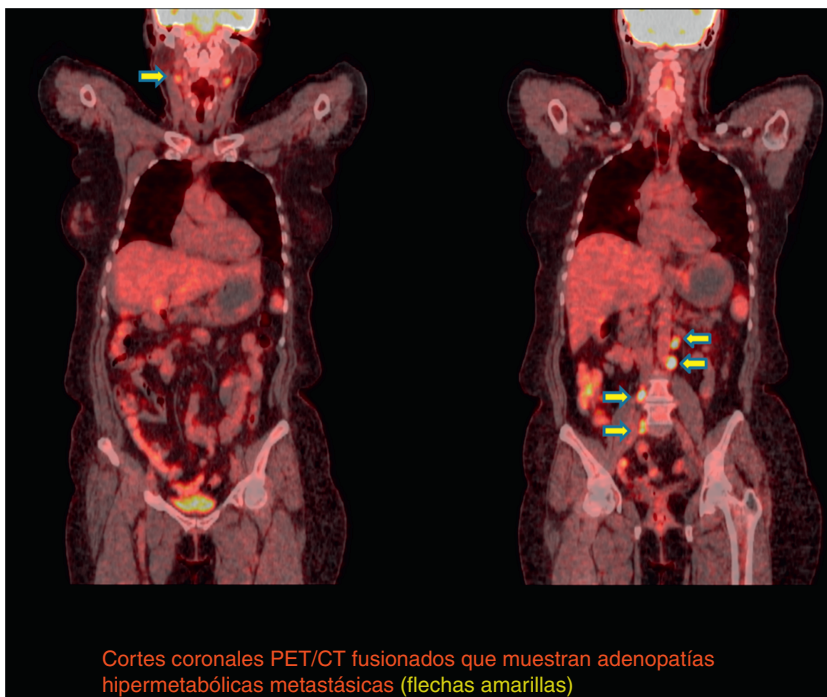
La tomografía computada (CT) con contraste se realiza para el estudio de recurrencia en síntomas clínicamente sospechosos, anomalías en el examen físico o niveles elevados de CA-125, sin embargo, utiliza criterios morfológicos para detectar la enfermedad y, por lo tanto, la detección precisa de las recidivas puede ser limitada debido a

dificultades en la identificación de pequeños depósitos y en la separación de las estructuras intestinales del tejido tumoral adyacente. Además, no puede diferenciar tumor viable de masas residuales post-tratamiento<sup>2</sup>.

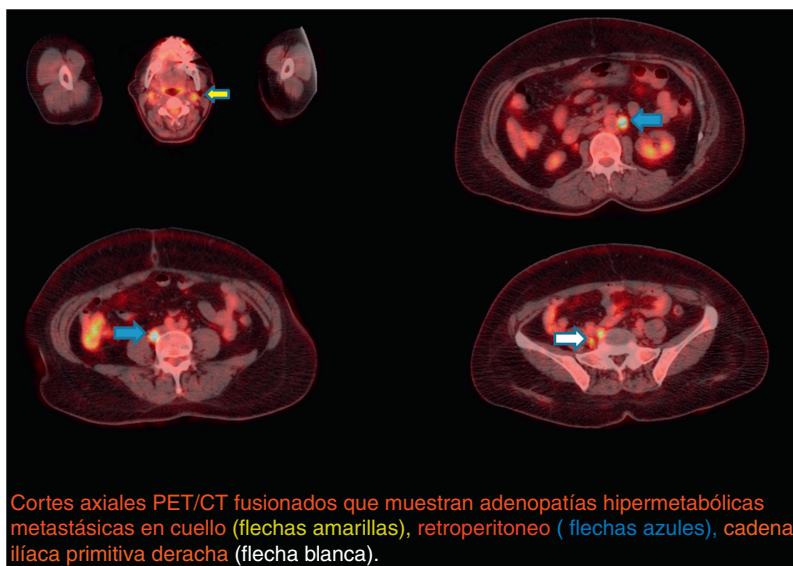
Se ha demostrado que la PET/CT con F18-FDG es útil en la detección postoperatoria de recaída en estas pacientes proporcionando una mayor sensibilidad de detección (92,2%) que el CT (60,8%). Globalmente, la PET/CT modificó el plan de tratamiento en 56,6%<sup>3</sup>.

En un estudio reciente que comparó el rendimiento entre la PET/CT F18-FDG y el CT contrastado abdominopelvíco en la detección de recaída se reportaron los siguientes valores de sensibilidad, especificidad, valor predictivo negativo, valor predictivo positivo y precisión: 96% vs. 84%, 92% vs. 59%, 90% vs. 59%, 97% vs. 84% y 95% vs. 76%; respectivamente<sup>4</sup>.

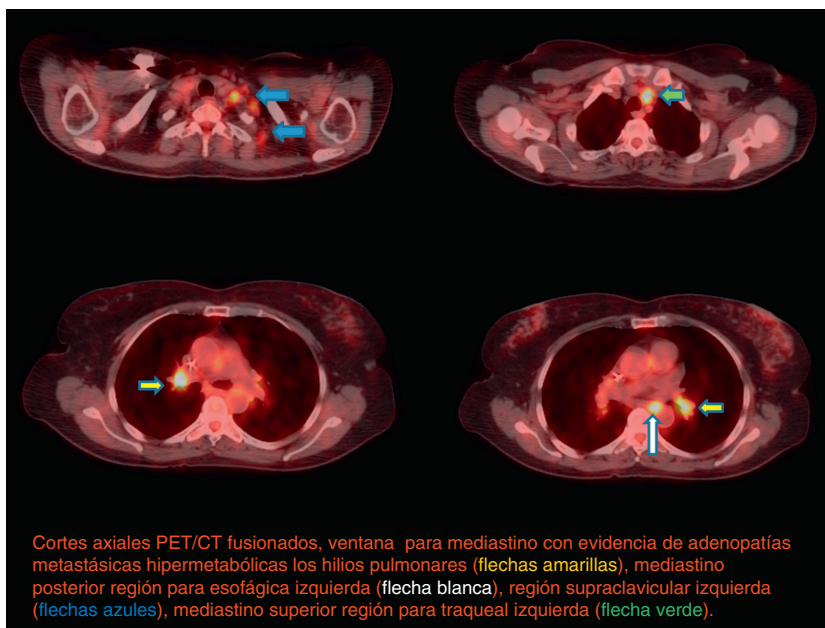
El estudio con PET/CT tiene el potencial de impactar en las decisiones de manejo en más de la mitad de los pacientes<sup>5</sup>.



**Figura 1** Primer PET/CT Axial. Cortes coronales PET/CT fusionados que muestran adenopatías hipermetabólicas metastásicas (flechas amarillas).



**Figura 2** Primer PET/CT Coronal. Cortes axiales PET/CT fusionados que muestran adenopatías hipermetabólicas metastásicas en cuello (flechas amarillas), retroperitoneo (flechas azules), cadena ilíaca primitiva derecha (flecha blanca).



**Figura 3** Segundo PET/CT Axial. Cortes axiales PET/CT fusionados, ventana para mediastino con evidencia de adenopatías metastásicas hipermetabólicas los hilos pulmonares (flechas amarillas), mediastino posterior región para esofágica izquierda (flecha blanca), región supraclavicular izquierda (flechas azules), mediastino superior región para traqueal izquierda (flecha verde).

**Descripción del caso**

Se muestra el caso de una paciente de 57 años de edad con adenocarcinoma papilar seroso de ovario; solicitan PET/CT con F-18-FDG por sospecha de recaída 6 meses posterior a manejo quirúrgico y quimioterapéutico, sin metástasis conocidas por imágenes convencionales.

- Datos técnicos y hallazgos del estudio:
- Dosis FDG-F18: 10 mCi.iv.-Glucometría: 82 mg/dl.
- Tiempo de captación: 60 minutos.
- Cada tiempo de camilla de 2 minutos.

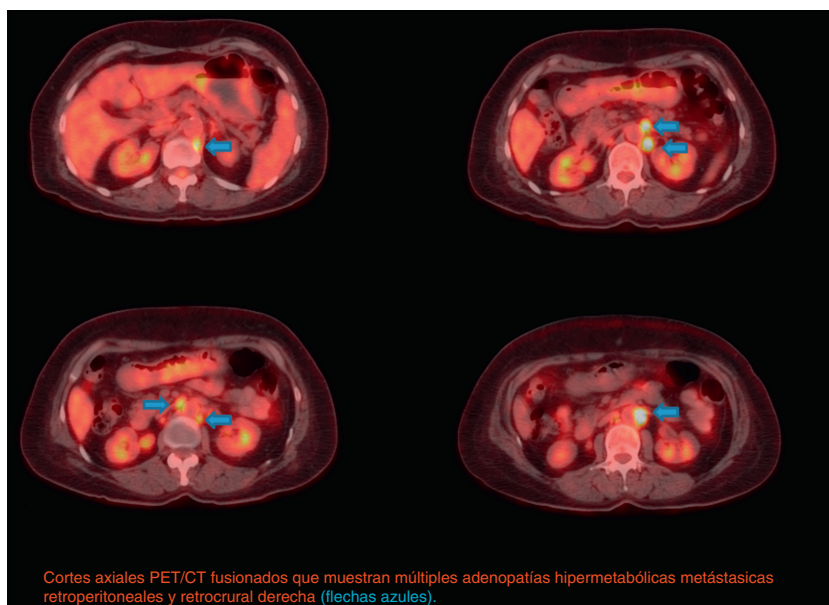
Medio de contraste oral: agua 1000 ml + Diatrizoato-meglumine 2,5 cc

Tiempo de ayuno: 6 horas.

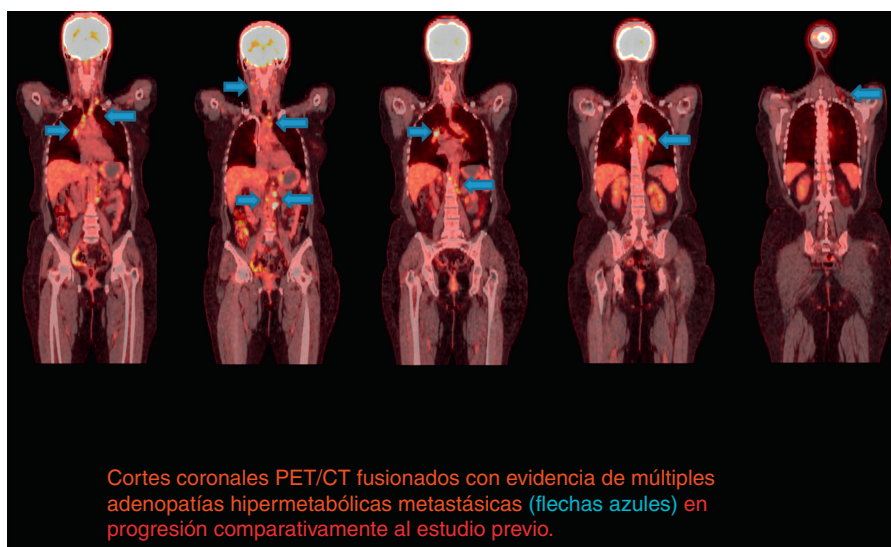
Se adquirieron imágenes desde la base del cráneo hasta el tercio medio de los muslos en una cámara Siemens-Biograph.

Se siguió un protocolo de CT diseñado para corrección de atenuación y localización anatómica de las alteraciones metabólicas en escanógrafo multicorte sin administración de contraste endovenoso.

El estudio puso en evidencia algunas adenopatías metastásicas hiperglicolíticas con SUVmax: 15 en las dominantes



**Figura 4** Segundo PET/CT Axial. Cortes axiales PET/CT fusionados que muestran múltiples adenopatías hipermetabólicas metastásicas retroperitoneales y retrocrural derecha (flechas azules).



**Figura 5** Segundo PET/CT Coronal. Cortes coronales PET/CT fusionados con evidencia de múltiples adenopatías hipermetabólicas metastásicas (flechas azules) en progresión comparativamente al estudio previo.

retroperitoneales, se realizó cuantificación de todas las lesiones para volumen metabólico tumoral (MTV) y lesión glicolítica total (TLG) obteniéndose los siguientes resultados: MTV: 51,6 ml y TLG: 183,6 g. (figuras 1 y 2).

Debido a los valores elevados en la cuantificación de predictores de recaída y posterior a nuevo manejo quimioterapéutico se solicitó un PET de control que identificó progresión metabólica comparativamente al estudio anterior, con múltiples adenopatías metastásicas, lesiones nuevas y cuantificación total elevada, cuadruplicándose con los siguientes valores: MTV: 242,7 ml y TLG: 792,6 g. (figs. 3, 4 y 5).

## Discusión

El estudio F18-FDG PET/CT se ha convertido en una técnica de imagen indispensable en el manejo de pacientes con tumores sólidos. Incluyendo estadificación primaria, la evaluación de pronóstico, la planificación del tratamiento, valoración de la respuesta al tratamiento, reestadificación, detección de segundos primarios<sup>6</sup>.

Las pacientes con MTV y/o TLG elevados presentan supervivencia libre de progresión (PFS) significativamente más corta. Junto con la etapificación tumoral TNM, el TLG es un factor pronóstico independiente para progresión de la enfermedad



después de cirugía citorréductiva en pacientes con cáncer epitelial de ovario. Mediante la combinación del estado tumoral y TLG, se puede estratificar aún más el riesgo de progresión de la enfermedad<sup>7</sup>. La evaluación cuantitativa mediante el MTV y TLG en lugar de solamente SUVmax es útil para estratificar a los pacientes que presentan carcinomatosis peritoneal, con el fin de implementar el régimen terapéutico adecuado. Los pacientes con un valor de MTV por encima de 7,52 ml y/o un TLG por encima de 35,94 g tienen una PFS significativamente menor<sup>8,9</sup>.

## Conflicto de intereses

Los autores declaran no tener ningún conflicto de intereses.

## Bibliografía

1. Abdelhafez Y, Tawakol A, Osama A, Hamada E, El-Refaei S. Role of <sup>18</sup>F-FDG PET/CT in the detection of ovarian cancer recurrence in the setting of normal tumor markers. *The Egyptian Journal of Radiology and Nuclear Medicine*. 2016;47:1787-94.
2. Cho SM, Ha HK, Byun JY, Lee JM, Kim CJ, Nam-Koong SE, et al. Usefulness of FDG PET for assessment of early recurrent epithelial ovarian cancer. *AJR Am J Roentgenol*. 2002;179:391-5.
3. Rusu D, Carlier T, Colombié M, Goulon D, Fleury V, Rousseau N, et al. Clinical and Survival Impact of FDG PET in Patients with Suspicion of Recurrent Ovarian Cancer: A 6-Year Follow-Up. *Front Med (Lausanne)*. 2015;2:46.
4. Tawakol A, Abdelhafez YG, Osama A, Hamada E, El-Refaei S. Diagnostic performance of <sup>18</sup>F-FDG PET/contrast-enhanced CT versus contrast-enhanced CT alone for post-treatment detection of ovarian malignancy. *Nucl Med Commun*. 2016;37:453-60.
5. Fulham MJ, Carter J, Baldey A, Hicks RJ, Ramshaw JE, Gibson M. The impact of PET-CT in suspected recurrent ovarian cancer: A prospective multi-centre study as part of the Australian PET Data Collection Project. *Gynecol Oncol*. 2009;112:462-8.
6. Herrmann K, Benz MR, Krause BJ, Pomykala KL, Buck AK, Czernin J. (18)F-FDG-PET/CT in evaluating response to therapy in solid tumors: Where we are and where we can go. *Q J Nucl Med Mol imaging*. 2011;55:620-32.
7. Gallicchio R, Nardelli A, Venetucci A, Capacchione D, Pelagalli A, Sirignano C, et al. F-18 FDG PET/CT metabolic tumor volume predicts overall survival in patients with disseminated epithelial ovarian cancer. *Eur J Radio*. 2017;93:107-13.
8. Vargas HA, Burger IA, Goldman DA, Miccò M, Sosa RE, Weber W, et al. Volume-based quantitative FDG PET/CT metrics and their association with optimal debulking and progression-free survival in patients with recurrent ovarian cancer undergoing secondary cytoreductive surgery. *Eur Radiol*. 2015;25:3348-53.
9. Lee JW, Cho A, Lee JH, Yun M, Lee JD, Kim YT, et al. The role of metabolic tumor volume and total lesion glycolysis on <sup>18</sup>F-FDG PET/CT in the prognosis of epithelial ovarian cancer. *Eur J Nucl Med Mol Imaging*. 2014;41:1898-906.