



REPORTE DE CASO

Hallazgo incidental de microfilarias de *Mansonella ozzardi* en un paciente pediátrico con linfoma T anaplásico



Amaranto Suárez Mattos^a, Alejandra Calderón^{b,*} y Ana Acevedo^c

^a Clínica de Oncología Pediátrica, Instituto Nacional de Cancerología, Bogotá, DC, Colombia

^b Hemato-Oncología Pediátrica, Universidad Militar Nueva Granada, Instituto Nacional de Cancerología, Bogotá, DC, Colombia

^c Pediatría, Universidad de La Sabana, Chía, Colombia

Recibido el 2 de noviembre de 2016; aceptado el 23 de julio de 2017

Disponible en Internet el 6 de diciembre de 2017

PALABRAS CLAVE

Filariasis;
Linfadenitis;
Linfoma anaplásico T;
Mansonella ozzardi;
Mansonelliasis;
Parasitemia

KEYWORDS

Filariasis;
Lymphadenitis;
Anaplastic
T-lymphoma;
Mansonella ozzardi;
Mansonelliasis;
Parasitaemia

Resumen Las filariasis son parasitosis producidas por nemátodos hemáticos de la familia Filariidae, la *Mansonella ozzardi*, es uno de los agentes etiológicos distribuido ampliamente en el continente americano y en el Caribe.

Presentamos el caso de una paciente de 13 años de edad, previamente diagnosticada con linfoma T de célula grande anaplásico. Como parte de la evaluación antes del segundo ciclo B de quimioterapia, se realizó un extendido de sangre periférica en el que se encontró una microfilaria tipificada como *Mansonella ozzardi*, se dio manejo con una dosis única de ivermectina y se logró resultado negativo en el control a las 24 horas. Actualmente la paciente se encuentra asintomática y sin evidencia de recurrencia de la parasitemia y terminando su tratamiento oncológico.

© 2017 Instituto Nacional de Cancerología. Publicado por Elsevier España, S.L.U. Todos los derechos reservados.

Incidental finding of *Mansonella ozzardi* in a paediatric patient with anaplastic lymphoma

Abstract Filariasis is caused by nematodes in the blood. *Mansonella ozzardi* is one of the aetiological agents widely distributed in the Americas and the Caribbean.

The case is presented on a paediatric patient previously diagnosed with T-cell anaplastic large cell lymphoma. As part of the evaluation before the second cycle B chemotherapy, a peripheral blood smear was performed, in which were found microfilaria, identified as *Mansonella ozzardi*. The treatment was a single dose of ivermectin, with a negative result being obtained at 24 hours.

* Autor para correspondencia.

Correos electrónicos: calderongasca@gmail.com, u19800014@unimilitar.edu.co (A. Calderón).

The patient is currently asymptomatic and with no evidence of recurrence of the parasitaemia, and able to finish the cancer treatment.

© 2017 Instituto Nacional de Cancerología. Published by Elsevier España, S.L.U. All rights reserved.

Introducción

Las filariasis son un conjunto de enfermedades infecciosas, que afectan principalmente el tejido linfático y la piel, causadas por diferentes especies de nemátodos y transmitidas mediante la picadura de insectos¹. El nemátodo *Mansonella ozzardi* es un parásito nativo del continente americano, presente en países como: Colombia, Bolivia, Brasil, islas del Caribe, México, Panamá, Perú y Venezuela². En Colombia los departamentos de Antioquia, Chocó, Vaupés, Vichada y Amazonas han sido clasificados como zonas endémicas^{3,4}. Es una patología infrecuente en niños, pero se han reportado algunos casos de filariasis en pacientes con neoplasias linfoides⁵⁻⁷. En las áreas endémicas la transmisión del parásito se debe a la presencia de vectores, como algunos dípteros hematófagos, que comparten la distribución geográfica del parásito^{1,8}.

La infección en humanos por la *Mansonella ozzardi* ha sido pobremente estudiada y su patogenicidad no es clara¹. Algunos de los síntomas en los pacientes infectados pueden ser: fiebre, artralgias y cefalea; al examen físico pueden estar presentes linfadenopatías y erupciones cutáneas pruriginosas y en el hemograma puede encontrarse eosinofilia^{9,10}.

Descripción del caso

Paciente adolescente femenina de 13 años de edad, raza indígena, procedente del departamento del Vaupés, con diagnóstico de linfoma T de célula grande anaplásico estadio III, con adecuada respuesta a quimioterapia.

Al examen físico la paciente se encontraba en adecuado estado general, afebril, sin adenopatías, ni lesiones en piel o tejidos blandos, ni compromiso ocular. Durante la evaluación previa al segundo ciclo B del protocolo LNH- INC 2002 para linfoma anaplásico, a la paciente se le realizó un hemograma, sin alteraciones en ninguna línea celular; cabe resaltar que no tenía eosinofilia y se tomó un extendido de sangre periférica que fue analizado en nuestra institución por el Departamento de Morfología y Hematología especial y se encontró una microfilaria.

La muestra de sangre fue enviada al Laboratorio de Parasitología de la Facultad de Medicina de la Universidad Nacional de Colombia donde se realizó la identificación morfológica por medio del método de concentración de Knott como microfilarias de *Mansonella ozzardi* (fig. 1); dicho resultado fue corroborado por el Laboratorio de referencias diagnósticas del Centro de Prevención y Control de Enfermedades (CDC), Specimen ID: 300037495 25/3/2015.

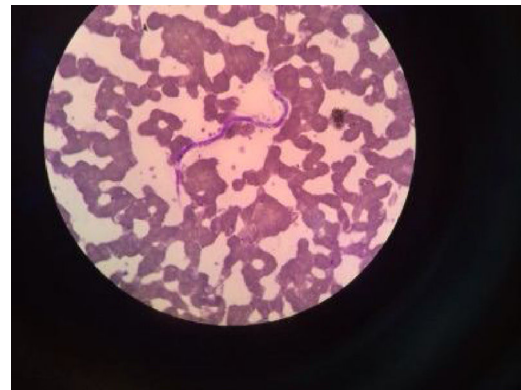


Figura 1 X100. Frotis de sangre periférica que muestra microfilaria *Mansonella ozzardi*.

Debido a que sería llevada a quimioterapia y por la subsecuente inmunosupresión se indicó, previo al inicio de los quimioterapéuticos, el tratamiento con ivermectina 200 mcg/kg en dosis única, sin presentar efectos adversos asociados al tratamiento.

Se realizó un nuevo extendido de sangre periférica a las 24 horas de finalizar el tratamiento, sin documentarse la presencia de filarias. Actualmente la paciente está completando su fase de quimioterapia sin complicaciones.

Discusión

La filariasis constituye un grupo de enfermedades infecciosas transmitidas por la picadura de diversas especies de mosquitos y afecta aproximadamente 83 países, pudiendo llegar a ser un gran problema de salud pública. De acuerdo al reporte del International Task Force for Disease Eradication, en 2008 se estimó que 1,3 billones de personas estaban en riesgo de contraer filariasis linfática¹¹.

La filariasis producida por el nemátodo *Mansonella ozzardi*, puede producir filariasis linfática, siendo más frecuente su presentación en tejido subcutáneo, se presenta únicamente en regiones del Caribe, Centroamérica y Sudamérica¹, como en nuestro caso, la paciente procedía de una zona endémica para esta y otras enfermedades infecciosas tropicales.

La filariasis es transmitida por la picadura de moscas del género *Culicoides* en el Caribe y *Simulium* en la Región Amazónica^{2,4}. Se desarrolla tras la permanencia en zona endémica durante largos periodos, habitualmente son asintomáticas y su aparición es determinada por el grado de

respuesta inmune del huésped y la carga parasitaria; puede presentar: prurito, cefalea, artralgias, sinovitis, linfadenopatías y lesiones en piel, como pápulas, y además puede producir gran invalidez y problemas sociosanitarios^{2,4}.

Las microfilarias circulan en sangre periférica sin periodicidad. El grado de eosinofilia está asociado con la intensidad de la microfilaria y el diagnóstico se establece por la detección de microfilarias en sangre periférica o en biopsias de piel⁶.

El hallazgo de mayor significación en la mansonelosis es la eosinofilia en valores más elevados de lo normal, lo que suele correlacionarse con la densidad parasitaria y la intensidad de síntomas pruriginosos². La infección frecuentemente comienza en la infancia, siendo la clínica principalmente en adultos y poco frecuente en niños².

Dentro de las enfermedades transmitidas por vectores en pacientes con síndrome linfoproliferativo, la filariasis por *Mansonella ozzardi* suele ser un hallazgo incidental y raro^{2,3,6}. Este tipo de caso se ha descrito con poca frecuencia en la literatura.

En un estudio realizado en voluntarios en Perú, los participantes que presentaron un resultado positivo a *Mansonella ozzardi* fueron informados sobre el bajo riesgo de desarrollar una enfermedad grave o discapacitante. Dado que no existe un protocolo de atención establecido para esta enfermedad, a los pacientes que refirieron signos y síntomas se les facilitó ivermectina como tratamiento², pero se desconocen tanto los factores de riesgo de la infección, los criterios para tratar a una persona residente en una zona de alto riesgo de transmisión, el pronóstico de la enfermedad como sus complicaciones².

Las microfilarias han sido detectadas en aspiración por agua fina en tejido mamario, linfático y en médula ósea, siendo la mayoría lesiones benignas y con raros casos de malignidad, como: carcinoma de tiroides, carcinoma de vejiga y linfoma no Hodgkin. Gupta K *et al.*¹² reportó cinco casos donde la microfilaria fue encontrada por citología en casos de derrame pleural por: tuberculosis, linfadenitis, desnutrición, embarazo, linfoma no Hodgkin, todos de forma incidental.

A la fecha no hay reportes en la literatura que sugieran un rol de las microfilarias en el desarrollo de malignidad. Sin embargo, la asociación de la microfilaria con condiciones debilitantes sugiere que se trata de una infección oportunista¹³ y el hallazgo de este parásito en un paciente inmunosuprimido podría llegar a tener repercusiones.

Muchos autores han formulado hipótesis sobre la circulación de la microfilaria en el sistema vascular y linfático, ya que las lesiones neoplásicas causan aumento de la vasculatura u obstrucción linfática; en ese momento la microfilaria puede aparecer en sangre periférica o en otros tejidos y, adicionalmente, como las neoplasias aumentan la vasculatura esto también implica el incremento del depósito del parásito en estos sitios¹³.

Existen algunos estudios sobre el tratamiento de la infección por *Mansonella ozzardi*, en pacientes que refieren síntomas y se les administra una dosis de ivermectina de 0,2 mg/kg para eliminar las microfilarias en 24 horas, con estudios de seguimiento que muestran permanencia libre de la microfilaria en el control al mes sin presentar reacciones adversas¹⁴. En cuanto al trabajo de González, una sola dosis

de ivermectina de 6 mg redujo la parasitemia en un 82% por un periodo de 4 años^{12,15,16}.

Aunque actualmente no hay un consenso sobre la necesidad de dar tratamiento a pacientes asintomáticos, la Organización Mundial de la Salud propone administrar de forma masiva quimioprofilaxis como parte del programa de erradicación de la filariasis linfática, lo que impide su expansión. Dicho régimen está compuesto por dos medicamentos que se dan de forma anual a una población entera de riesgo de la siguiente forma: albendazol (400 mg) e ivermectina (150–200 mcg/kg) o con citrato de dietilcarbamazina (DEC) (6 mg/kg)¹⁷.

Pese a que estos medicamentos tienen un efecto limitado en los parásitos adultos sí reducen la carga de microfilaria en el torrente sanguíneo y previenen su expansión a los mosquitos. La administración masiva de estos medicamentos puede interrumpir el ciclo de transmisión cuando se da anualmente cada 4 a 6 años a una población completa que esté en riesgo de adquirir filariasis. La sal fortificada con DEC ha sido usada en algunos escenarios para interrumpir el ciclo de transmisión¹⁷.

Desde nuestro punto de vista, la presencia de esta microfilaria tipo *Mansonella ozzardi* en el extendido de sangre periférica realizado a nuestra paciente corresponde a un hallazgo incidental que no modifica la presentación de un caso de linfoma. Pese a esto, siempre debe tenerse un índice de sospecha alto en pacientes provenientes de zonas endémicas para enfermedades infecciosas y determinar una comorbilidad.

Fuente de financiación

Ninguna.

Declaración de conflicto de intereses

Los autores de este artículo declaramos no tener ningún conflicto de intereses.

Agradecimientos

Los autores queremos agradecer a la Doctora Aura Bibiana Martínez Mayorga, bacterióloga del Departamento de Hematología especial del Instituto Nacional de Cancerología, a la Doctora Myriam Consuelo López del Laboratorio de Parasitología de la Facultad de Medicina de la Universidad Nacional de Colombia y al CDC de Atlanta por la identificación taxonómica de los nemátodos.

Bibliografía

1. Leite Y, Rodríguez G, Costa M, Pinto M, Banic D, Herzog M. New records of *Mansonella ozzardi*: a parasite that is spreading from the state of Amazonas to previously uninfected areas of the state of Acre in the Purus River region. *Mem Inst Oswaldo Cruz*. 2014;109:87–92.
2. Zerpa R, Chuquicaña A. *Microfilaria Mansonella ozzardi*. *Rev Peru Med Exp Salud Pública*. 2007;24:437–9.
3. Kozek Wm, D'Alessandro A, Silva J, Navarrete S. Filariasis in Colombia: prevalence of *Mansonella* in the teenage and adult

- population of the Colombian bank of the Amazon. Comisaría del Amazonas. *Am J Trop Med Hyg.* 1982;31:1131-6.
4. Esslinger J, Jiménez A. Human Infection with the *Filaria Mansonella ozzardi* in Colombia. *Bull Tulane Med Fac.* 1968;27:81-91.
 5. Gupta S, Sodhani P, Jain S, Kumar N. *Microfilaria* in association with neoplastic lesions. Report of five cases. *Cytopathology.* 2001;12:120-6.
 6. Yadav Y, Sipayya V, Khanna G, Gupta O. Filariasis in an infant with B-cell acute lymphoblastic leukemia: a rare enigma. *J Parasit Dis.* 2012;36:122-4.
 7. Jaiswal S, Chand G, Lal H, Vij M, Pandey R. *Microfilaria* in Association with Adrenal Lymphoma Diagnosed on Cytology: An Extremely Rare Case Report. *Turk Patoloji Derg.* 2013;29:143-5.
 8. Raccurt C, Brasseur P, Ciceron M, Boncy J, Short Report: . Epidemiologic Survey of *Mansonella ozzardi* in Corail. Haiti. *Am J Trop. Med. Hyg.* 2014;90:1167-9.
 9. Batista B, Oliveira W, Rabello V. Estudo da patogenicidade da *Mansonella ozzardi* e da sintomatologia da mansonelose. *Rev Inst Med Trop.* 1960;2:281-9.
 10. Diaz M, Norman F, Monge B, Pérez J, López R. Las filariasis en la práctica clínica. *Enferm Infecc Microbiol Clin.* 2011;29 Supl 5:27-37.
 11. Meeting of the International Task Force for Disease Eradication. *Wkly Epidemiol Rec.* 2009;84:89-94.
 12. Gupta K, Sehgal A, Puri M, Sidhwa H. *Microfilariae* in association with other diseases. A report of six cases. *Acta Cytol.* 2002;46:776-8.
 13. Pantola C, Kala S, Khan L. *Microfilaria* in cytological smears at are sites coexisting with unusual pathology: A series of seven cases. *Trop Parasitol.* 2012;2:61-3.
 14. Krolewiecki A, Cajal S, Villalpando C, Gil J. Ivermectin-related adverse clinical events in patients treated for *Mansonella ozzardi* infections. *Rev Arg Microb.* 2011;43:48-50.
 15. Gonzalez A, Chadee D, Rawlins S. Ivermectin treatment of mansonellosis in Trinidad. *West Indian Med J.* 1999;48:231-4.
 16. De Almeida Basano S, Fontes G, Medeiros JF, Aranha Camargo JS, Souza Vera L, Parente Araújo M, et al. Sustained Clearance of *Mansonella ozzardi* Infection after Treatment with Ivermectin in the Brazilian Amazon. *Am J Trop Med Hyg.* 2014;90: 1170-5.
 17. World Health Organization global programme to eliminate lymphatic filariasis: Managing morbidity and preventing disability [internet]. 2013. Disponible en: http://apps.who.int/iris/bitstream/10665/85347/1/9789241505291_eng.pdf.