



## REPORTE DE CASO

# Resección de GIST rectal mediante cirugía transanal mínimamente invasiva (TAMIS) tras neoadyuvancia con imatinib



Fernando Fernández López<sup>a,\*</sup>, María Jesús Ladra González<sup>a</sup>,  
Francisco González Rodríguez<sup>b</sup>, Manuel Paz Novo<sup>a</sup>, Jesús Paredes Cotoré<sup>a</sup>  
y Manuel Bustamante Montalvo<sup>c</sup>

<sup>a</sup> Unidad de Coloproctología, Servicio de Cirugía General y Aparato Digestivo, Hospital Clínico Universitario de Santiago, Santiago de Compostela, La Coruña, España

<sup>b</sup> Servicio de Cirugía General y Digestiva, Hospital Clínico Universitario de Santiago, Santiago de Compostela, La Coruña, España

<sup>c</sup> Jefe de Servicio de Cirugía General y Digestiva, Hospital Clínico Universitario de Santiago, Santiago de Compostela, La Coruña, España

Recibido el 19 de junio de 2017; aceptado el 13 de octubre de 2017

Disponible en Internet el 2 de marzo de 2018

### PALABRAS CLAVE

GIST rectal;  
Neoadyuvancia;  
TAMIS;  
Imatinib

**Resumen** El tratamiento primario de elección para los pacientes con una tumoración GIST localizada es la extirpación quirúrgica completa con márgenes microscópicos negativos. Sin embargo, en un espacio tan reducido como el de la pelvis, la resección completa de una tumoración rectal grande es difícil y necesita en ocasiones una amputación abdomino-perineal. En nuestro caso, con la finalidad de reducir el tamaño del tumor y la morbilidad asociada a procedimientos quirúrgicos más agresivos se introdujo el tratamiento con imatinib, con intención neoadyuvante monitorizando la respuesta mediante ecoendoscopia. La respuesta obtenida, reduciendo el volumen tumoral, modificó la estrategia quirúrgica inicial y fue posible conseguir una resección satisfactoria mediante cirugía transanal mínimamente invasiva (TAMIS), preservando los esfínteres anales y soslayando la morbilidad genitourinaria asociada a la excisión mesorectal.

© 2018 Instituto Nacional de Cancerología. Publicado por Elsevier España, S.L.U. Todos los derechos reservados.

\* Autor para correspondencia.

Correo electrónico: [40fernando@gmail.com](mailto:40fernando@gmail.com) (F. Fernández López).

**KEYWORDS**

Rectal GIST;  
Neoadjuvant;  
TAMIS;  
Imatinib

## Resection of a rectal gastrointestinal stromal tumour by transanal minimally invasive surgery (TAMIS) after neoadjuvant treatment with Imatinib

**Abstract** The primary treatment of choice for patients with a localised gastro-intestinal stromal tumour (GIST) is complete surgical excision with negative microscopic margins. However, in a space as small as that of the pelvis, complete resection of a large rectal tumour is difficult, and sometimes requires an abdominoperineal amputation. In order to reduce the size of the tumour, as well as the morbidity associated with more aggressive surgical procedures, neoadjuvant treatment with Imatinib was introduced in this case, with the response being monitored by endoscopic ultrasound. The response obtained by reducing the tumour volume modified the strategy, making it possible to obtain a satisfactory resection using transanal minimally invasive surgery (TAMIS), preserving the anal sphincters and avoiding the genitourinary morbidity associated with the mesorectal excision.

© 2018 Instituto Nacional de Cancerología. Published by Elsevier España, S.L.U. All rights reserved.

## Introducción

Este término de GIST se atribuye a Mazur y Clark, quienes lo emplearon por vez primera en 1983 para referirse a tumores no epiteliales del tubo digestivo, pero que no eran leiomiomas ya que carecían de los rasgos ultraestructurales típicos del músculo liso<sup>1</sup>. Comparten en cambio similitudes inmunofenotípicas con las células intersticiales de Cajal. Desde el punto de vista inmunohistoquímico, expresan positividad para CD117 (95%) y para el CD34 (60-70%). Recientemente se ha descrito GIST c-KIT negativos, pero la mayoría de los cuales tiene mutaciones del gen de PDG-FRA que puede detectarse en estudios inmunohistoquímicos.

Las localizaciones habituales son la gástrica y la del intestino delgado. Los GISTs de recto son infrecuentes, representando solo 5% de los GIST del tubo digestivo y el 0,1% de todos los tumores originados en el recto<sup>2</sup>. La sintomatología viene dada principalmente por su tamaño y es similar a otras tumoraciones del recto. Lo que resulta decisivo para su diagnóstico es el tacto y la ecografía endorrectal.

La intervención quirúrgica para los GIST rectales resulta difícil debido al espacio confinado de la pelvis en que las resecciones R0 son difíciles de obtener con un promedio de margen positivo de hasta el 40% de los casos. La proximidad del tumor al complejo esfintérico resulta clave para decidir la estrategia quirúrgica y siendo necesaria en algunos casos la amputación abdomino-perineal y una colostomía permanente.

## Caso clínico

Paciente varón de 60 años de edad sin antecedentes de interés, en el que la colonoscopia identifica a 5 cm de margen anal una lesión esférica homogénea, bien delimitada y recubierta por mucosa de aspecto completamente normal. Se completa la exploración con el estudio ecoendoscópico, describiendo una gran lesión bien delimitada, heteroecogénica con patrón elastográfico de predominio azul, que tras la administración de Sonovue presenta un patrón de

perfusión no homogéneo. En su conjunto los datos apoyan el diagnóstico de GIST con rasgos de agresividad (fig. 1).

La RNM pélvica informa la presencia de una gran masa exofítica dependiente de la cara lateral derecha del recto, de origen submucoso con unas dimensiones de 6 x 8,3 x 5,6 cm, localizada aproximadamente a 7,7 cm del margen anal. Esta lesión contacta con las estructuras adyacentes fascia mesorrectal y músculo elevador del ano derecho pero sin signos de infiltración. Sugiere un tumor de tipo GIST o leiomioma.

Se inició tratamiento neoadyuvante con Glivec® (Imatinib, Gleevec from Novartis, Basel, Switzerland) durante 12 semanas sin apreciar toxicidades ni efectos secundarios. Se repitió el estudio mediante RNM pélvica en la que se constató la reducción de tamaño del tumor, y aunque permanecía en la proximidad del complejo esfintérico este no se encontraba infiltrado. Se modificó la estrategia quirúrgica inicial, a una cirugía transanal mínimamente invasiva (TAMIS) mediante una plataforma GelPOINT® (GelPOINT Path Transanal Access Platform, Applied Medical Resources Corporation) (fig. 2).

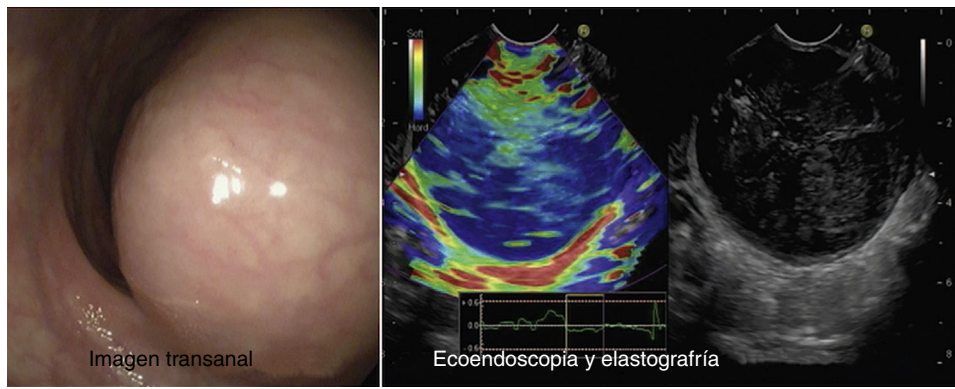
La intervención quirúrgica consistió en una resección transanal de la lesión completa, sin fragmentar y con márgenes libres R0.

El resultado de anatomopatológico informa la presencia de un tumor del estroma gastrointestinal con un índice mitótico de 3/50 que se corresponde como un GIST de alto riesgo según la escala de Miettinen.

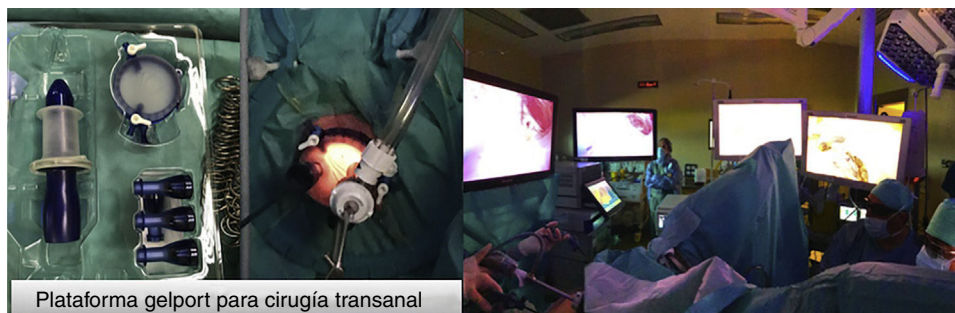El diagnóstico se realiza por TC, ecografía endorrectal, aunque la RM parece ser la exploración idónea para los de localización rectal<sup>3</sup>. Una utilidad interesante del PET es la capacidad para dar información sobre la respuesta temprana al tratamiento con imatinib y decidir si perseverar en el mismo, tanto cuando es administrado con intención paliativa como neoadyuvante<sup>4</sup>.

## Discusión

El tratamiento estándar del GIST localizado es la resección quirúrgica con márgenes libres. No es necesario la



**Figura 1** Imagen transanal de la lesión. Estudios complementarios con ecoendoscopia y elastografía que tras la administración de Sonovue presenta un patrón de perfusión no homogéneo.



**Figura 2** Imágenes de la plataforma de cirugía transanal. Equipo quirúrgico realizando la exéresis quirúrgica por TAMIS (*Transanal Minimal Surgery*).

realización linfadenectomías, ya que las metástasis ganglionares son infrecuentes. Por el mismo motivo no está indicada la excisión total mesorrectal. Desde el punto de vista técnico debe tenerse en cuenta que se trata de lesiones con una pseudocápsula, friables, debiéndose extremar las medidas y evitar su rotura ya que si se produce, empeora el pronóstico<sup>5</sup>.

Dos aspectos que resultan fundamentales para establecer el tipo de cirugía son el tamaño de la lesión y la localización en el recto. Los menores de 5 cm pueden tratarse mediante una resección local por vía transanal o transvaginal. Los tumores mayores de 5 cm precisan intervenciones más agresivas según su localización y el compromiso del aparato esfinteriano mediante una resección anterior de recto o una amputación abdominoperineal.

Los factores pronósticos más importantes son: el tamaño del tumor; el número de mitosis por campo y su localización.

Los GIST son resistentes a la quimioterapia, pero sensibles a un inhibidor de los receptores tirosincinasa, el imatinib (Imatinib, Gleevec from Novartis, Basel, Switzerland).

La decisión de administrar imatinib con carácter neoadyuvante, aunque no existe un consenso universal, se tomó en función de las recomendaciones de la National Comprehensive Cancer Network Guidelines<sup>6</sup>, en las que la resección quirúrgica debe realizarse con una morbilidad mínima. Si se considera necesaria una resección multivisceral o una resección abdominoperineal para lograr una resección con margen negativo, entonces en el seno del Comité

Multidisciplinar debe considerarse la administración de imatinib preoperatorio. Las guías de la Sociedad Europea de Oncología Médica<sup>7</sup> se expresan en términos similares cuando la intención es obtener una resección R0 y cirugía preservadora de es- fínteres.

La utilización del PET informa de la respuesta al tratamiento a las 2 semanas de haberse iniciado, debido a que los resultados funcionales se manifiestan de manera más precoz que los morfológicos<sup>8</sup>. La dosis recomendada es de 400 mg/día y la máxima respuesta tumoral se logra tras 3-6 meses de tratamiento. Otros autores proponen que el tratamiento debería mantenerse únicamente hasta llegar a la máxima respuesta, definida por la no mejoría entre dos controles por TC o RM<sup>9</sup>.

En estas circunstancias resulta especialmente útil conocer de forma temprana la respuesta tumoral al tratamiento con imatinib ya que este hecho modificaría el abordaje quirúrgico. Se han descrito casos de GIST rectales superiores a 5 cm en íntimo contacto con los esfínteres y el tabique rectovaginal, que el empleo del imatinib consiguió una reducción tumoral suficiente para que la lesión pudiera ser extirpada mediante un abordaje transanal con cualquiera de sus plataformas: TEM (*Transanal Endoscopic Surgery*) TEO, TAMIS, evitando la amputación o exanteración inicialmente prevista<sup>10</sup>.

El GIST de localización rectal es infrecuente. El conocimiento de los factores de riesgo permite que conozcamos sobre su agresividad o no. El tratamiento es quirúrgico, ahora bien, el empleo de imatinib con carácter

neoadyuvante si bien no está aceptado, podría considerarse su empleo en casos de baja agresividad donde una reducción tumoral condicionaría el abordaje quirúrgico como sería en el tercio medio e inferior de recto permitiendo un abordaje transanal e incrementando la posibilidad de preservación de esfínteres.

### Conflicto de intereses

Los autores declaran no tener ningún conflicto de intereses.

### Bibliografía

1. Saund MS, Demetri GD, Ashley SW. Gastrointestinal stromal tumors (GISTs). *Curr Opin Gastroenterol.* 2004;20:89–94.
2. DeMatteo RP, Lewis JJ, Leung D, Mudan SS, Woodruff JM, Brennan MF, et al. Two hundred gastrointestinal stromal tumors. Recurrence patterns and prognosis factors for survival. *Ann Surg.* 2000;231:51–8.
3. Kantawala KP, Sonavane SK, Menias CO, Pai RK. Atypical tumors of the rectum with pathologic correlation. *Curr Probl Diagn Radiol.* 2011;40:198–207.
4. Blay JY, Bonvalot S, Casali P, Choi H, Debiec-Richter M, Dei Tos AP, et al. Consensus meeting for the management of gastrointestinal stromal tumors. Report of the GIST Consensus Conference of 20–21 March 2004, under the auspices of ESMO. *Ann Oncol.* 2005;16:566–78.
5. Poveda A, Artigas V, Casado A, Cervera J, García del Muro X, López-Guerrero JA, et al. Guía de práctica clínica en los tumores estromales gastrointestinales (GIST): Actualización 2008. *Cir Esp.* 2008;84 Supl 1:1–12.
6. National Comprehensive Cancer Network. NCCN Clinical Practice Guidelines in Oncology. Soft Tissue Sarcoma. Version 2.2017, 02/08/17 © National Comprehensive Cancer Network, Inc. 2017. [http://www.nccn.org/professionals/physician\\_gls/pdf/sarcoma.pdf](http://www.nccn.org/professionals/physician_gls/pdf/sarcoma.pdf)
7. The ESMO European Sarcoma Network Working Group. Gastrointestinal stromal tumours: ESMO clinical practice guidelines for diagnosis, treatment and follow-up. *Ann Oncol.* 2014;25 Suppl 3:iii21–6.
8. Joensuu H, Vehtari A, Riihimäki T, Nishida T, Steigen SE, Brabec P, et al. Risk of recurrence of gastrointestinal stromal tumour after surgery: An analysis of pooled population-based cohorts. *Lancet Oncol.* 2012;13:265–74.
9. Fernández JA, Parrilla P. Tratamiento quirúrgico del GIST avanzado en la era del imatinib. *Cir Esp.* 2009;86:3–12.
10. Kyo K, Azuma M, Okamoto K, Nishiyama M, Shimamura T, Maema A, et al. Neoadjuvant imatinib treatment and laparoscopic anus-preserving surgery for a large gastrointestinal stromal tumor of the rectum. *World J Surg Oncol.* 2016;14:68.